

CASE REPORT

## Rigenerazione laterale con membrana Cytoplast in d-PTFE rinforzata in titanio e innesto di NanoBone. Dr Fabrizio Belleggia, Roma.

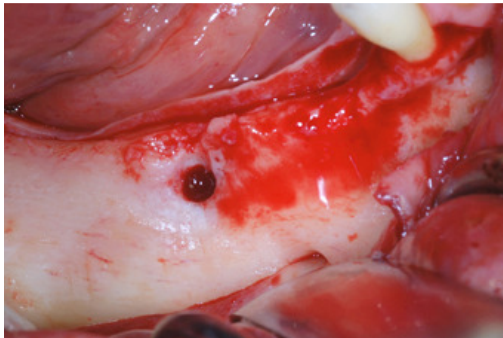


Fig. 1 Deficit osseo orizzontale mandibolare

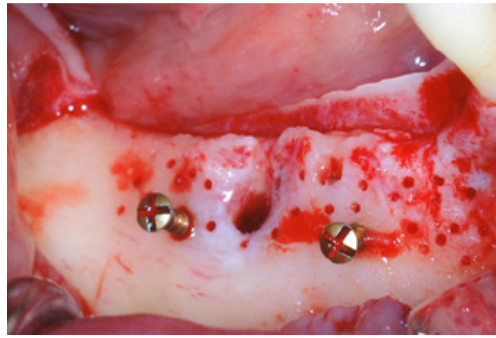


Fig. 2 Perforazioni della corticale e inserimento di 2 tenting screws

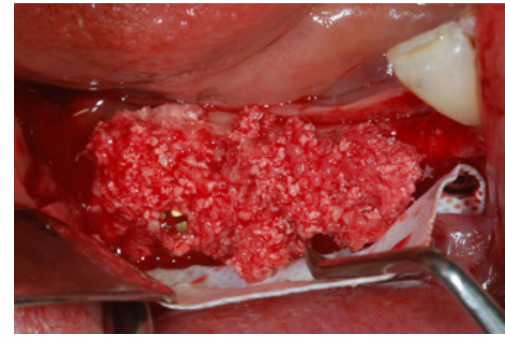


Fig. 3 Innesto di NanoBone particolato miscelato al 50% con osso autologo

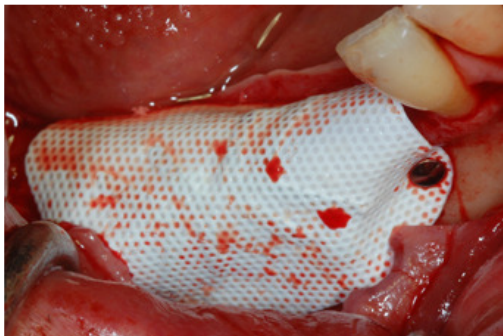

Fig. 4 Stabilizzazione con chiodini di una membrana Cytoplast in d-PTFE rinforzata in titanio

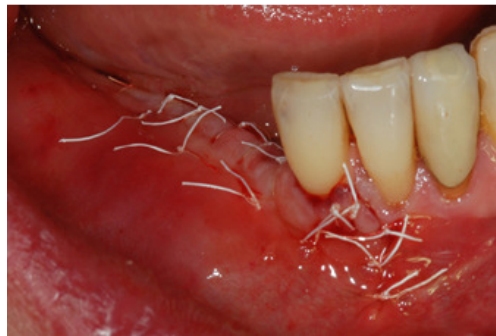

Fig. 5 Sutura Cytoplast in PTFE

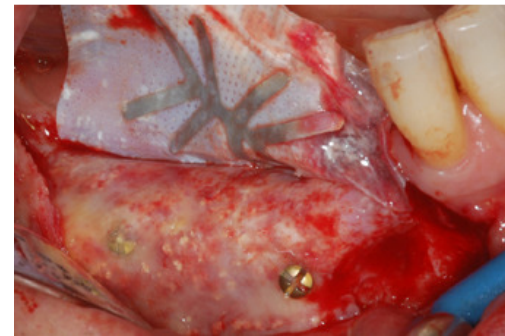


Fig. 6 Dopo 7 mesi la membrana viene rimossa

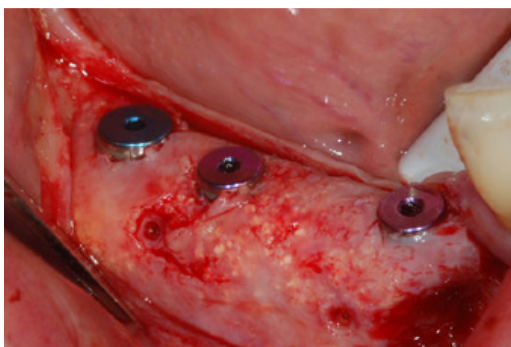


Fig. 7 Nella preparazione dei siti implantari vengono prelevati dei campioni da analizzare

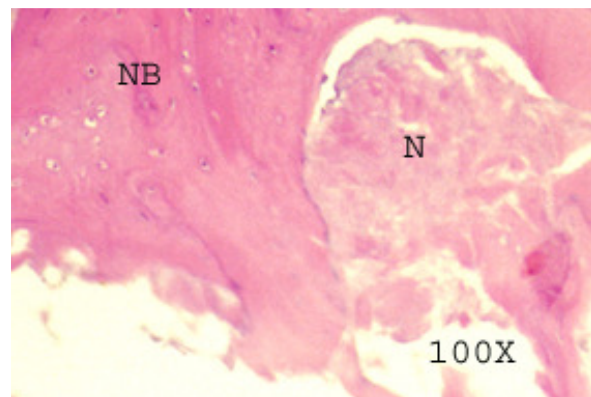


Fig. 8 L'esame istologico mostra un'ottima integrazione tra materiale da innesto (N) e nuovo osso rigenerato (NB)