

CASE REPORT

Rigenerazione orizzontale con membrana Cytoplast in d-PTFE rinforzata in titanio e innesto di Nanobone.
Dr Fabrizio Belleggia, Roma.

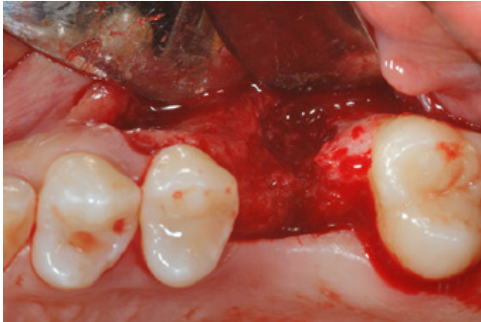

Fig. 1 - Visione intraoperatoria del difetto

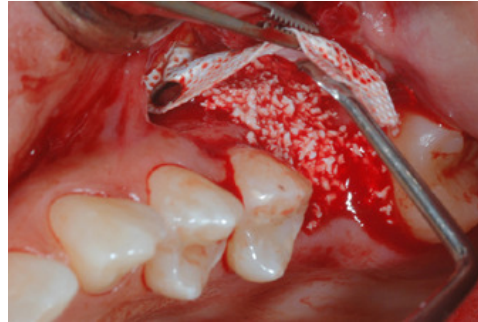

Fig. 2 - Visione vestibolare dell'inserimento di 100% Nanobone particolato

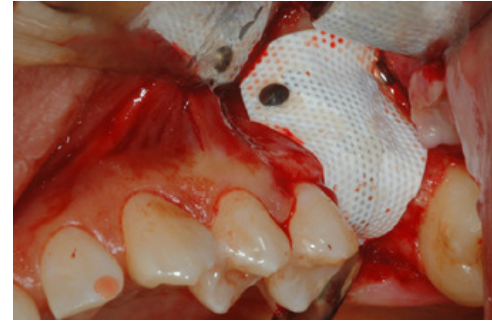

Fig. 3 Stabilizzazione con chiodini di una membrana Cytoplast in d-PTFE rinforzata in titanio

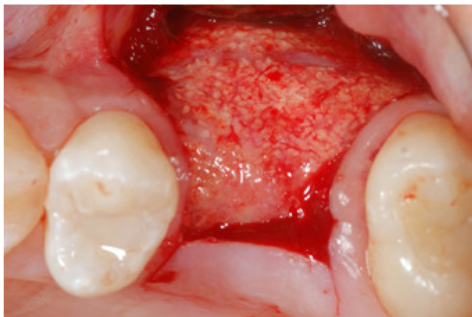

Fig. 4 Alla rimozione della membrana Cytoplast in d-PTFE a 10 mesi si evidenzia la completa risoluzione del difetto

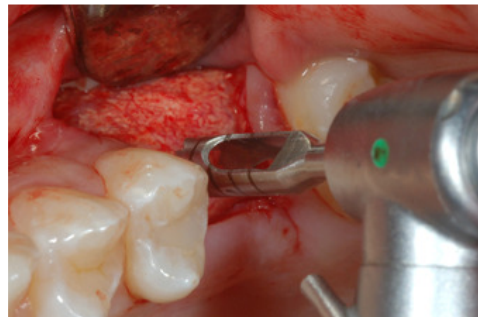


Fig. 5 Durante la preparazione del sito implantare, viene prelevato un campione del tessuto rigenerato

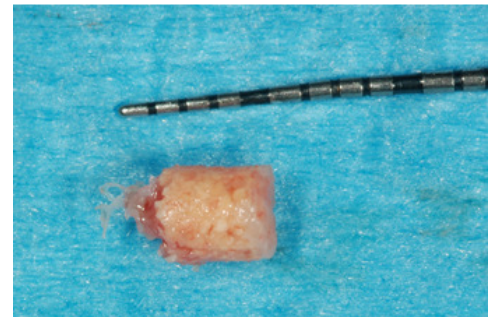

Fig. 6 Carota prelevata da analizzare

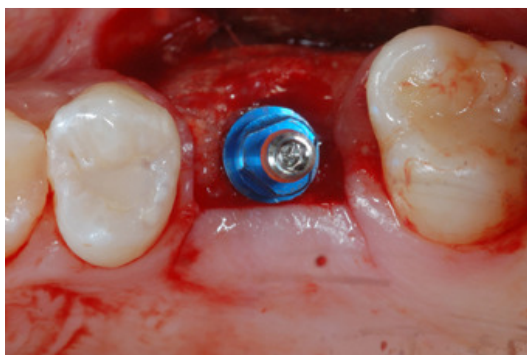

Fig. 7 Inserimento implantare

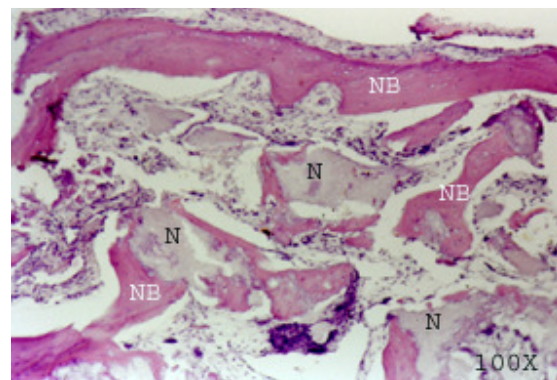


Fig. 8 L'esame istologico evidenzia la formazione di nuovo osso (NB) in stretto contatto con le particelle di Nanobone (N) in via di riassorbimento