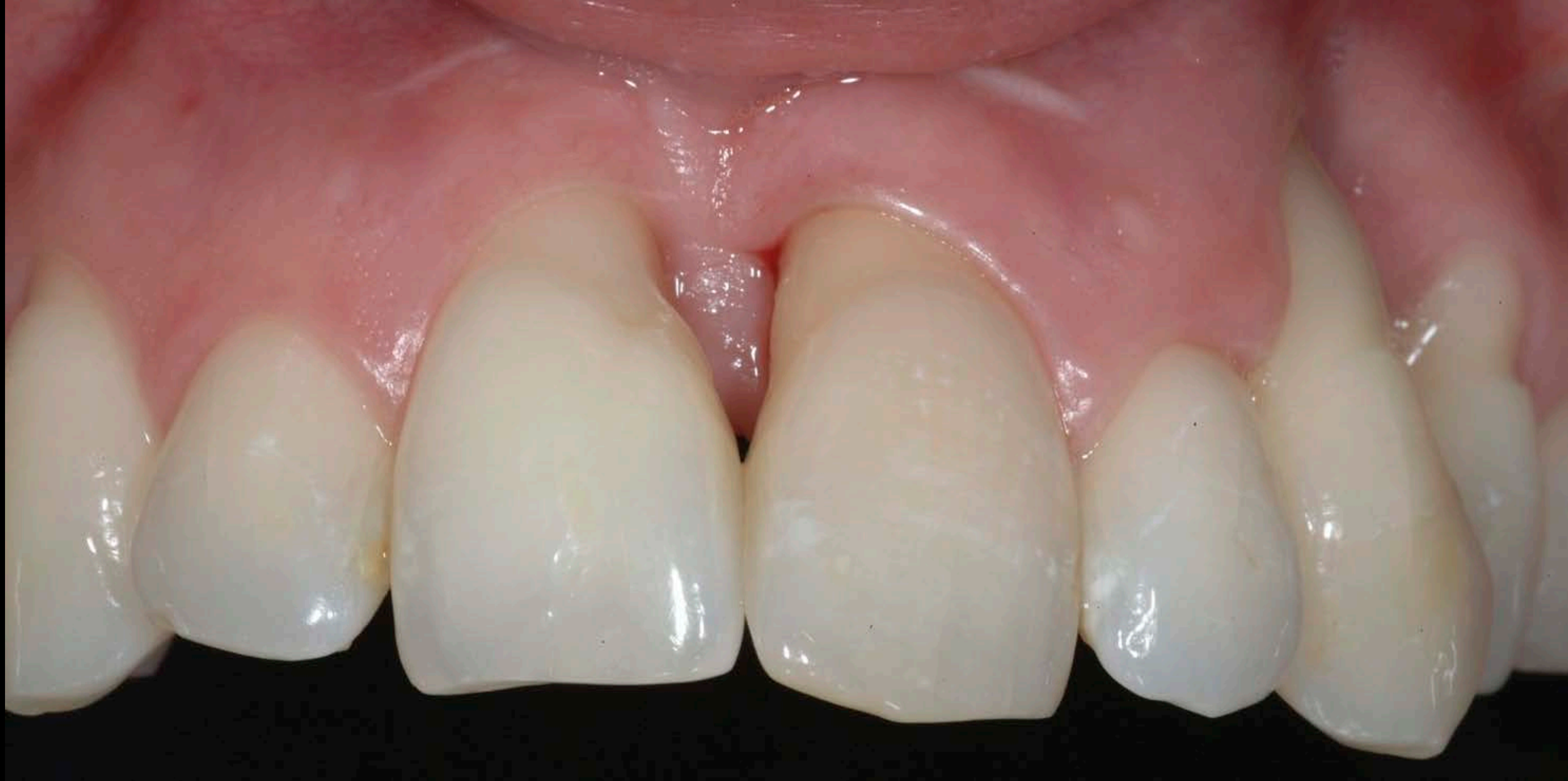
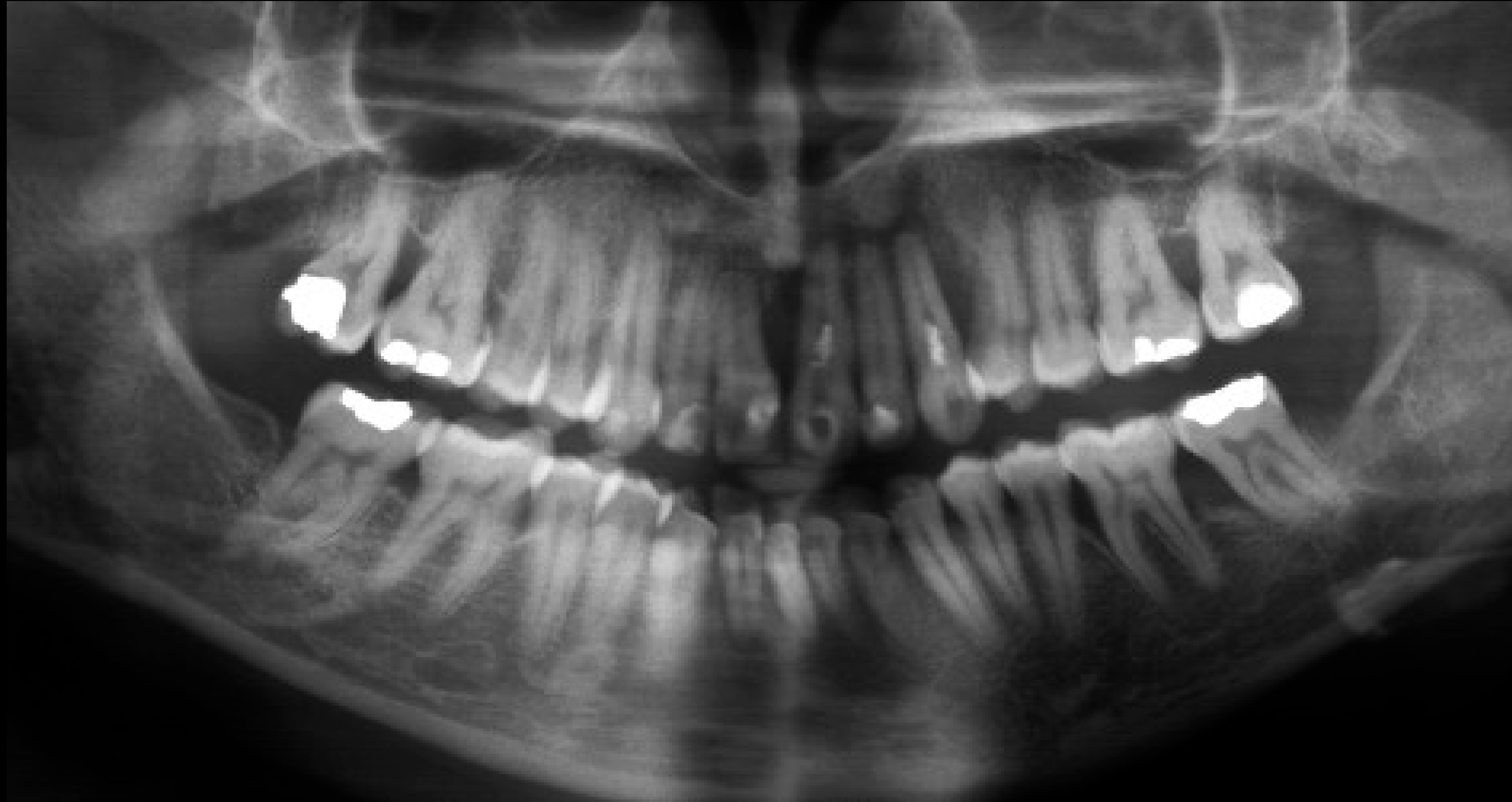
Rigenerazione verticale ed orizzontale in un settore estetico

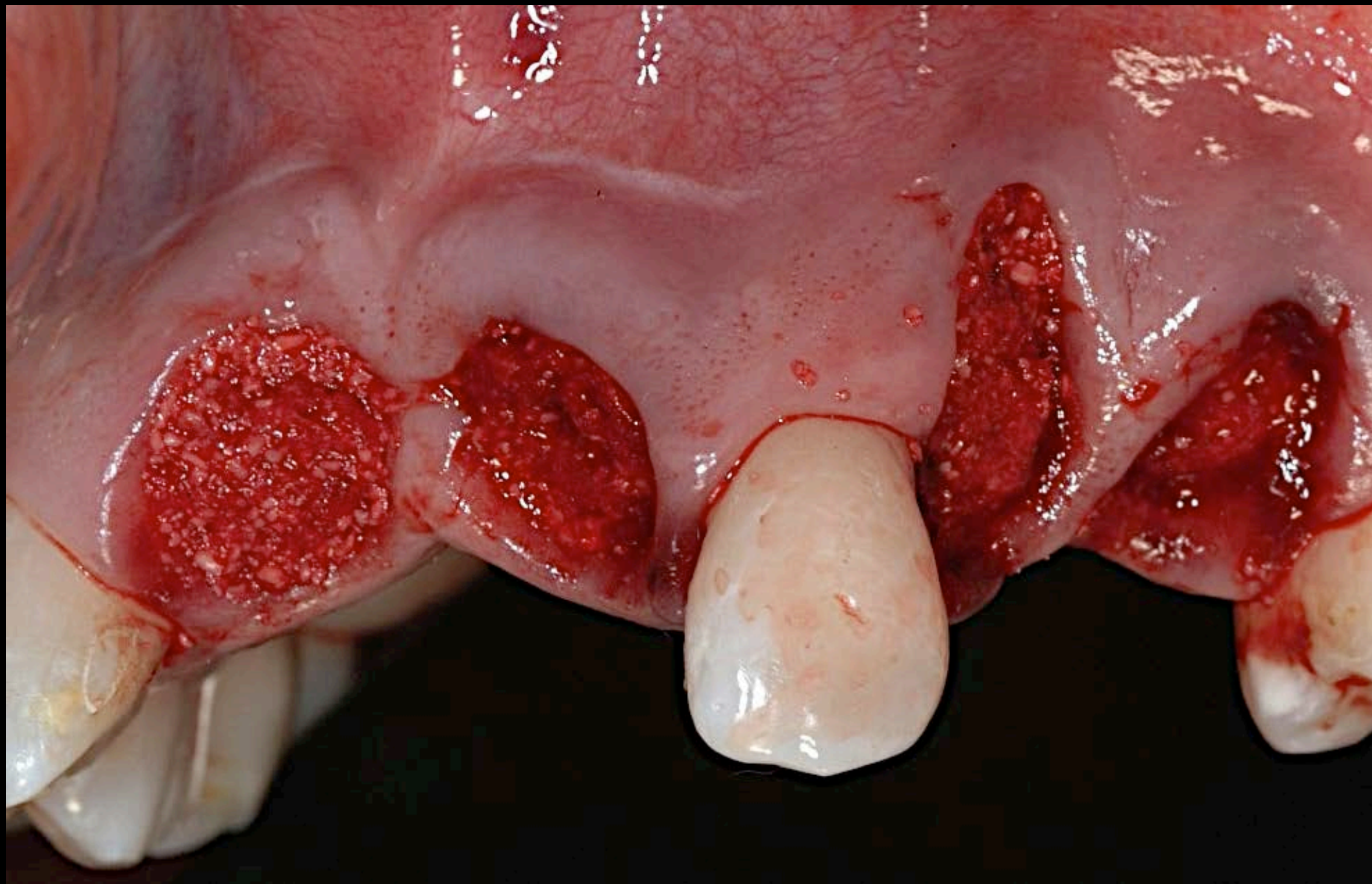
Prof. Massimo Simion



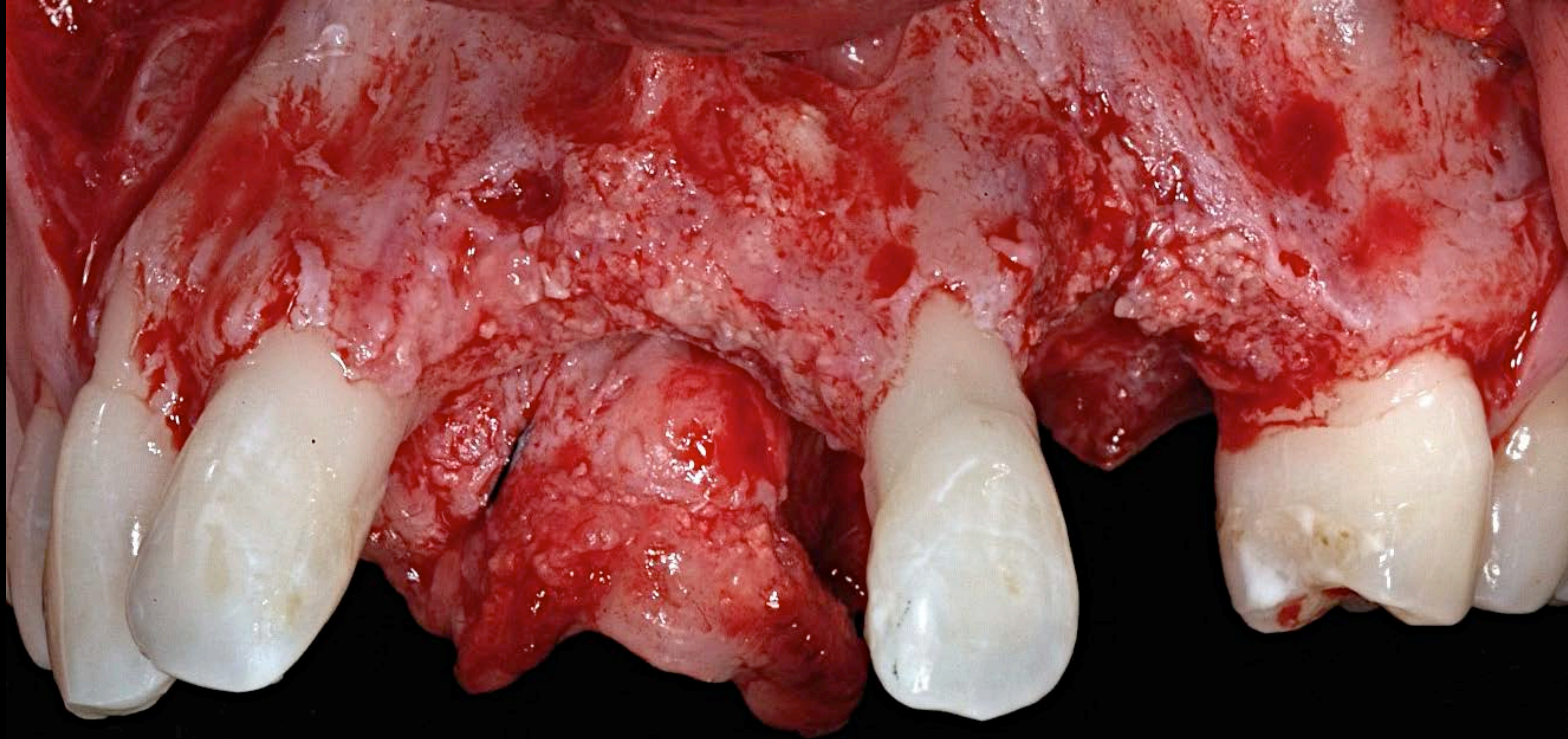
**Paziente di 25 anni con grave parodontopatia sugli elementi
11, 21, 23 e 24**



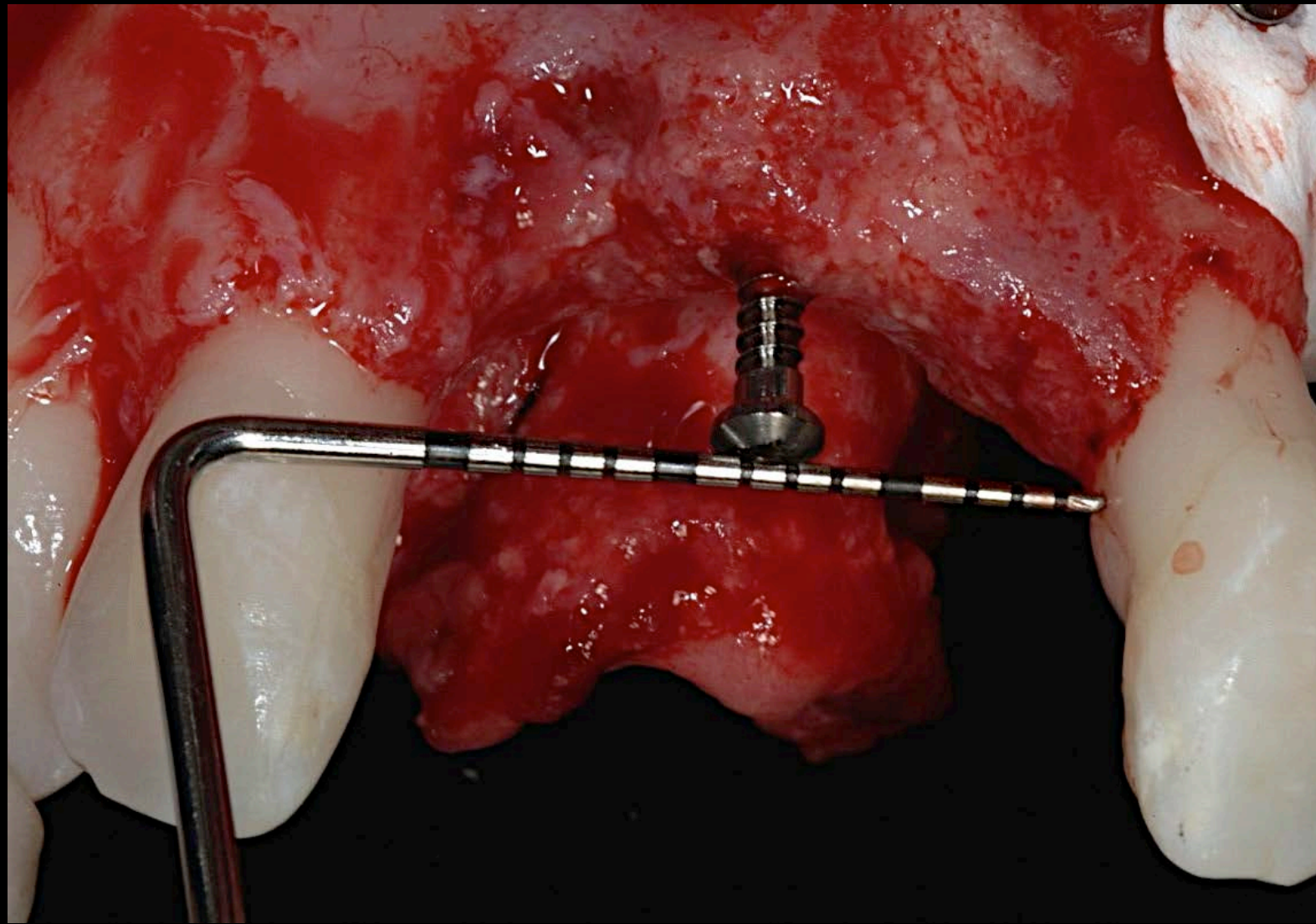
Radiografia panoramica che evidenzia difetti parodontali profondi



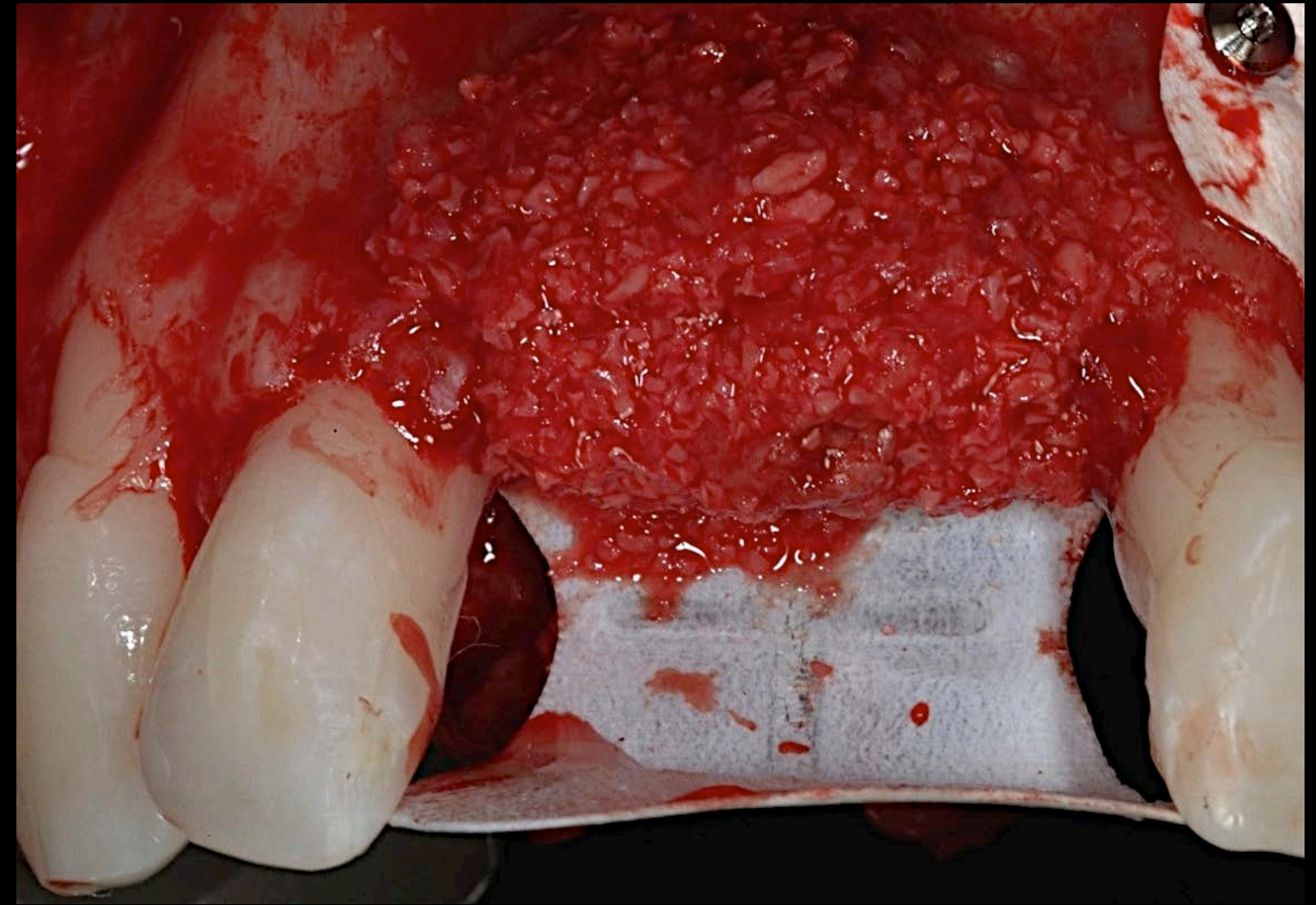
Dopo l'estrazione i siti post postestrattivi vengono riempiti con sostituto osseo.



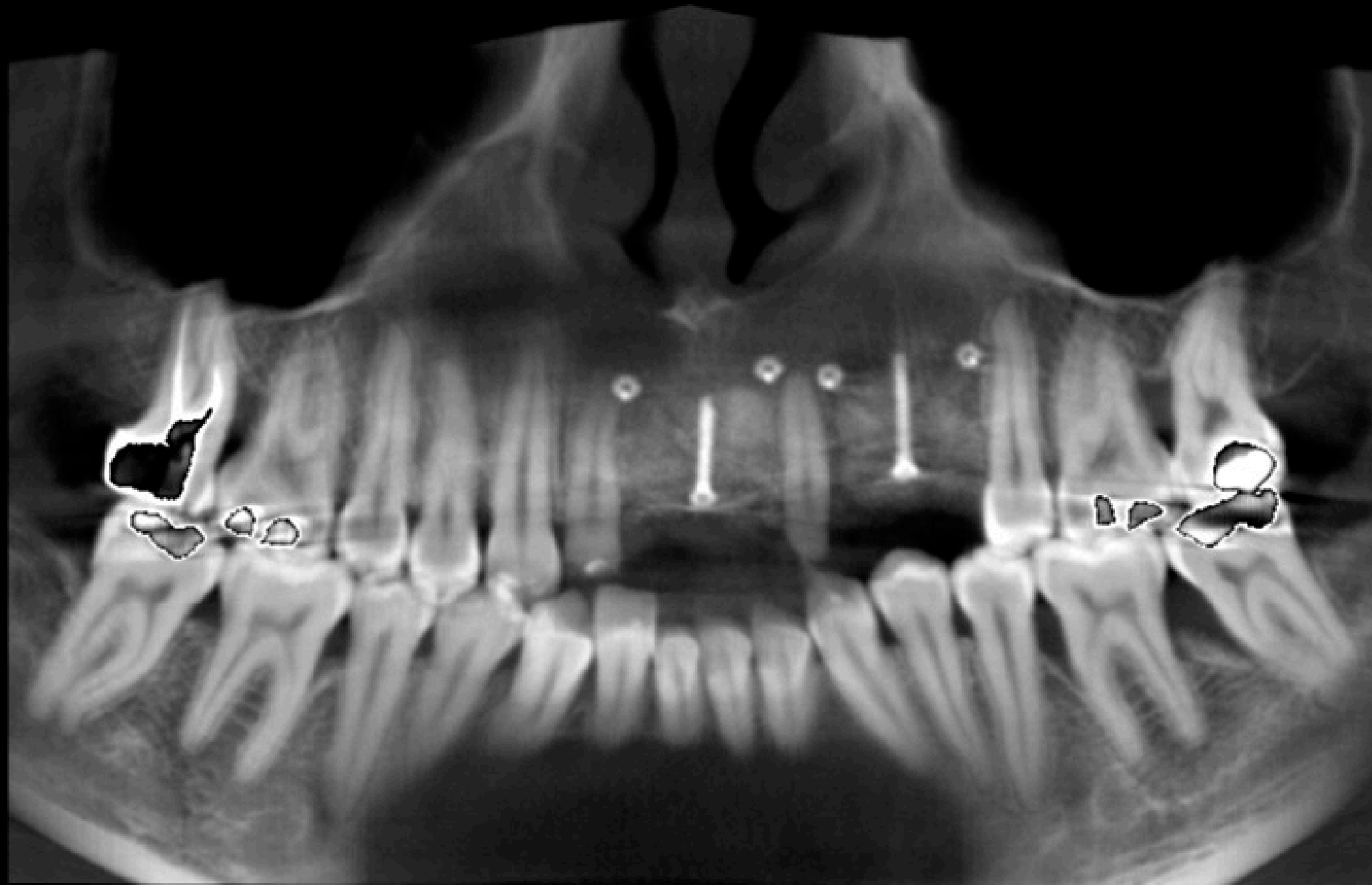Dopo 4 mesi di guarigione è stato eseguito un intervento di ricostruzione ossea con tecnica GBR



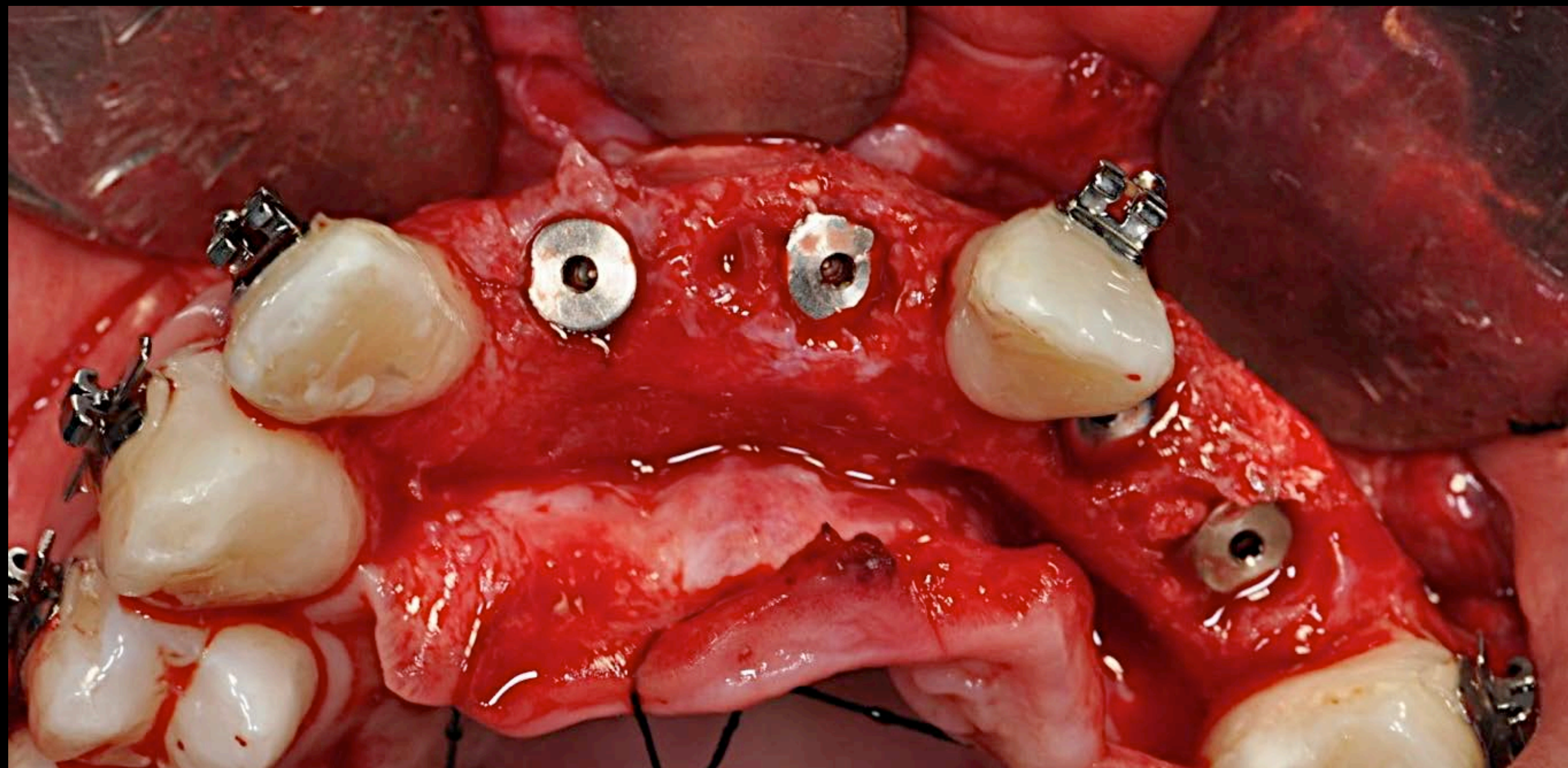
Misurazione di uno dei due difetti e inserimento di una vite di sostegno.



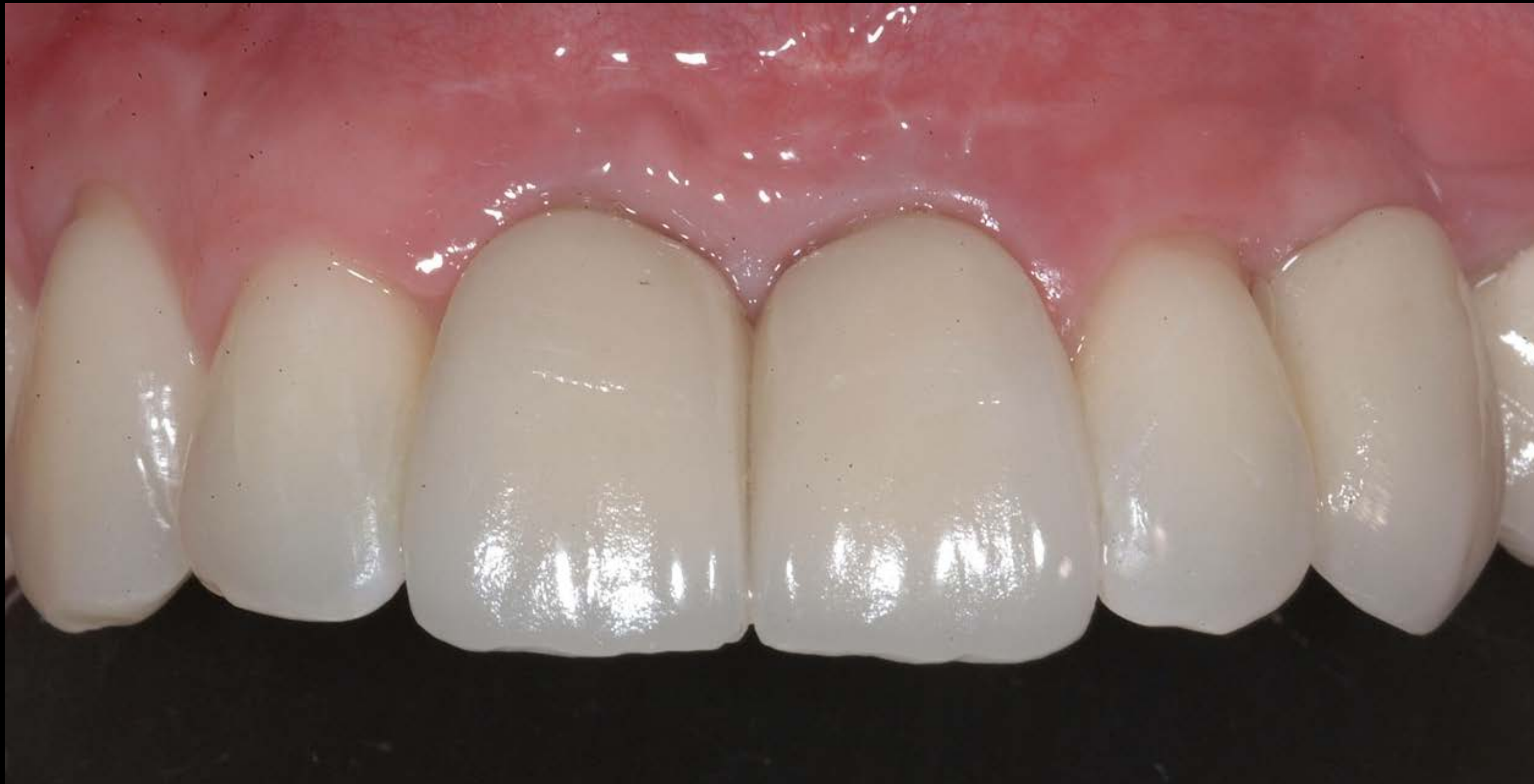Riempimento con 50% osso autologo e 50% osso eterologo e posizionamento di una membrana non riassorbibile.



Radiografia panoramica che evidenzia 2 viti di sostegno, 2 membrane con il rinforzo in titanio e i pin di fissaggio delle membrane



A distanza di 6 mesi la membrane non riassorbibili sono state rimosse e sono stati posizionati 4 impianti



Dopo il periodo di 4 mesi di osteointegrazione degli impianti, è stato applicato un provvisorio per un periodo di 6 mesi e quindi la protesi definitiva con corone in zirconio ceramica.