

CASE REPORT

**Rigenerazione verticale ed orizzontale  
simultaneamente ad un rialzo del seno.  
Dr Istvan Urban, Budapest.**

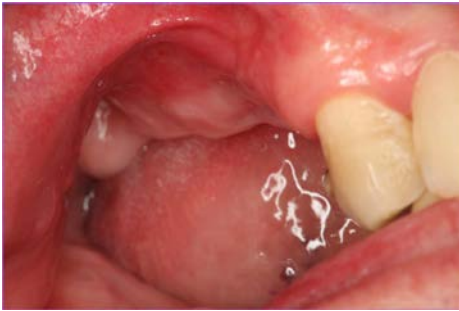

Fig. 1 - Visione preoperatoria del difetto verticale

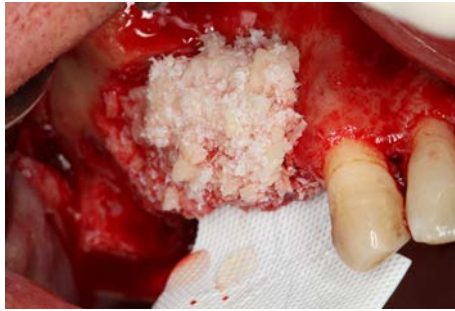

Fig. 2 - Visione vestibolare dell'inserimento di osso autologo e eterologo in rapporto 1:1

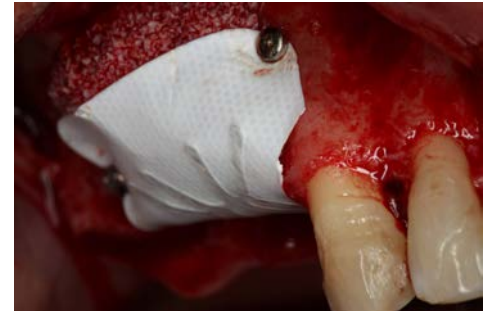

Fig. 3 - Membrana Cytoplast TTI250 in sito

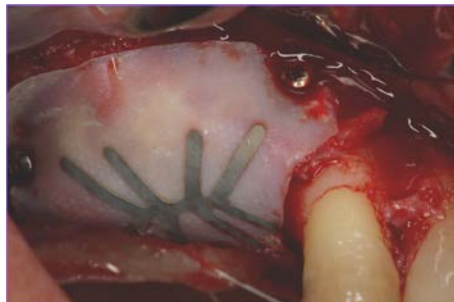


Fig. 4 - Rimozione della membrana Cytoplast in PTFE a 9 mesi

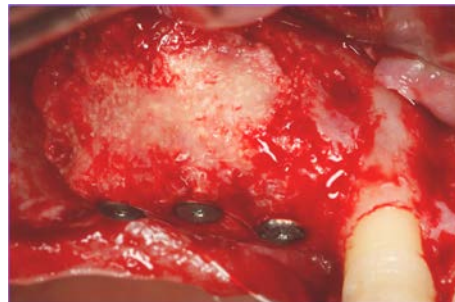


Fig. 5 - Visione vestibolare del tessuto rigenerato.

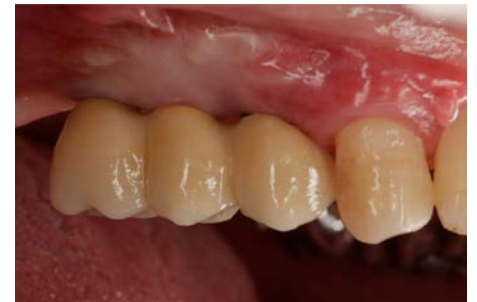

Fig. 6 - Caso protesico finalizzato

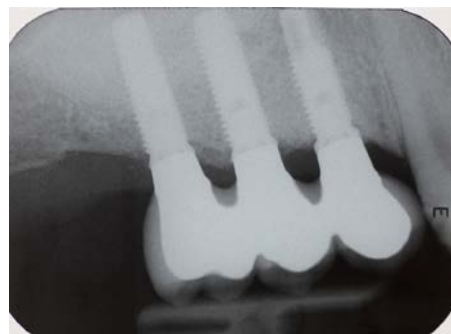


Fig. 7 - Radiografia a 2 anni