

CASE REPORT

Riabilitazione complessa implantare mediante grandi rialzi di seno mascellare superiori e incremento orizzontale e verticale di cresta inferiore.

Paziente di sesso femminile di 60 anni, assenza patologie sistemiche. Il piano di trattamento ha previsto l'estrazione degli elementi dentari residui 18-28-35-36-48 e riabilitazione mediante intervento di grande rialzo di seno mascellare bilaterale superiore con inserimento contestuale di 6 impianti.

Inferiormente si opta, dato il forte riassorbimento osseo alveolare, per intervento bilaterale di rigenerazione verticale ed orizzontale di cresta mediante GBR con membrana non riassorbibile ed inserimento contestuale di 4 impianti.

Dr. Alessandro Pulici, Monza

pulici.alessandro@tiscali.it

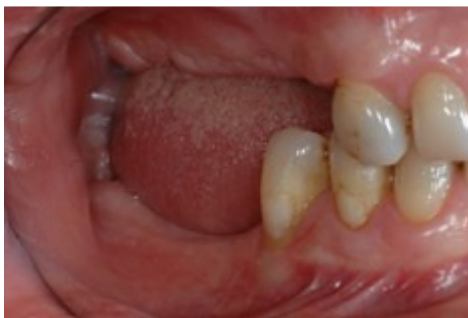

Fig. 1 - visione laterale dx

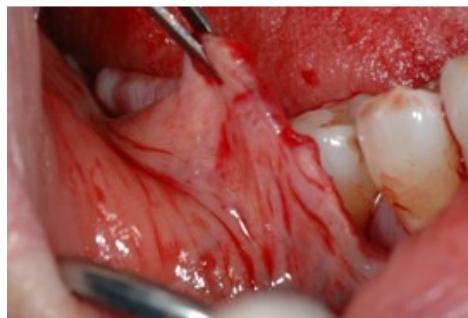

Fig. 2 - Viene rilasciato il lembo vestibolare inf dx incidendo il periostio

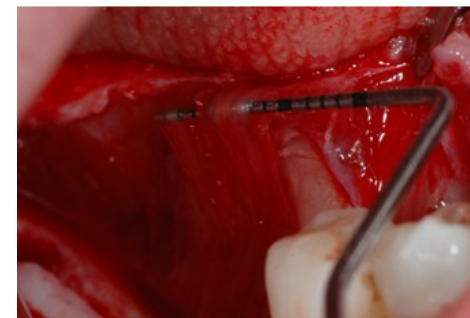


Fig. 3 - rilascio lembo linguale inf dx seguendo la tecnica del Dr. Marco Ronda

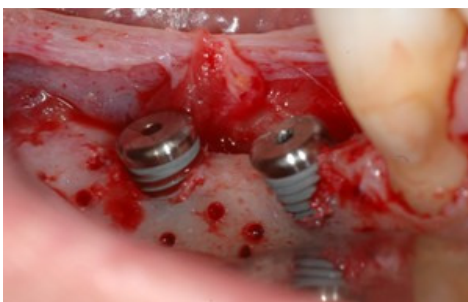


Fig. 4 - posizionamento impianti inferiori dx in cui si evidenzia difetto osseo orizzontale e verticale

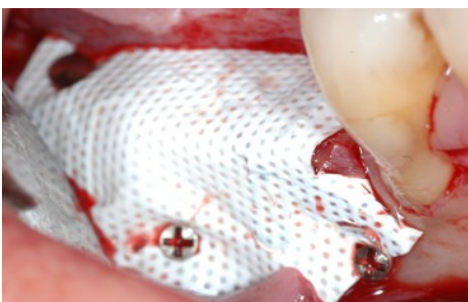


Fig. 5 - posizionamento membrana non riassorbibile Cytoplast Ti250 in PTFE fissata con chiodini e viti

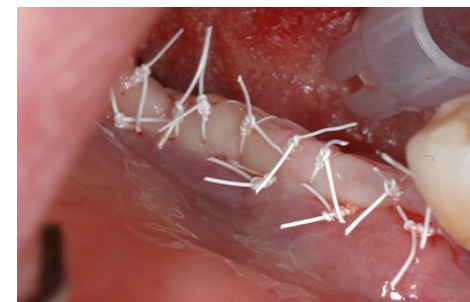

Fig. 6 - sutura

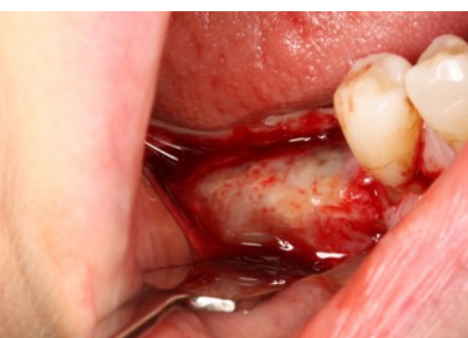

Fig. 8 - osso rigenerato alla rimozione membrana dopo 9 mesi

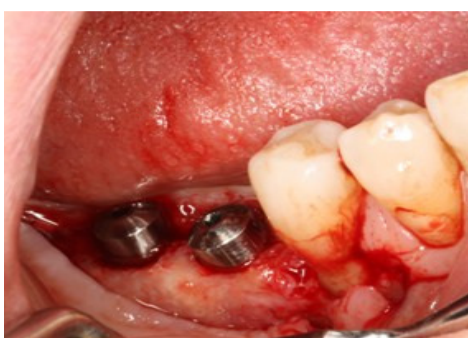


Fig. 9 - posizionamento viti di guarigione

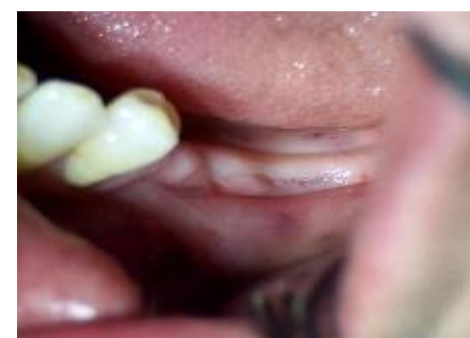

Fig. 11 - cresta inferiore sin

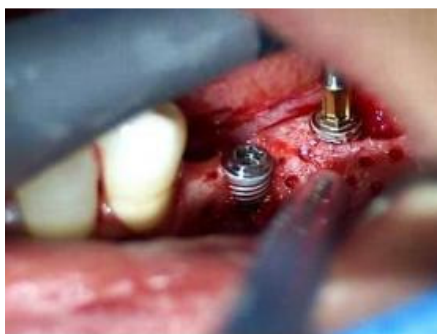

Fig. 12 - posizionamento impianti con difetto osseo orizzontale e verticale nella parte distale dell'impianto in posizione 36

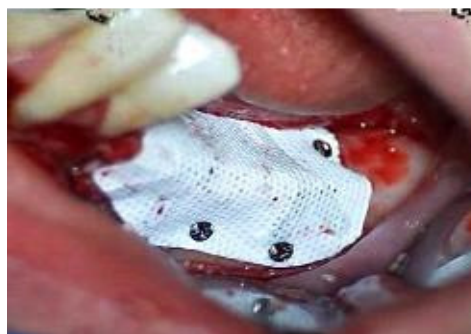

Fig. 13 - posizionamento membrana non riassorbibile Cytoplast Ti250 in PTFE fissata con chiodini e viti

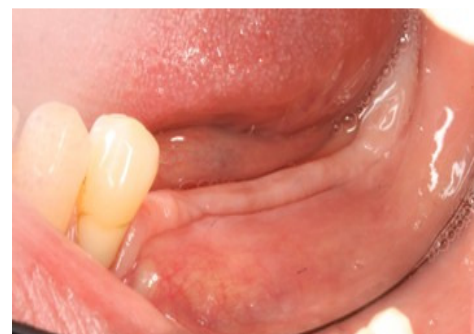

Fig. 14 - guarigione

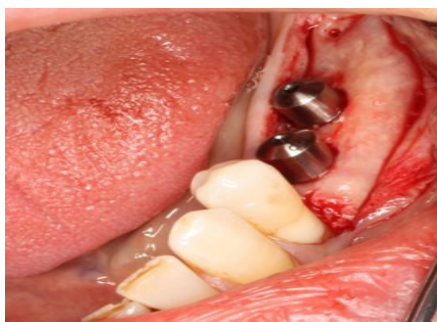

Fig. 17 - osso rigenerato alla rimozione membrana dopo 9 mesi e posizionamento viti guarigione

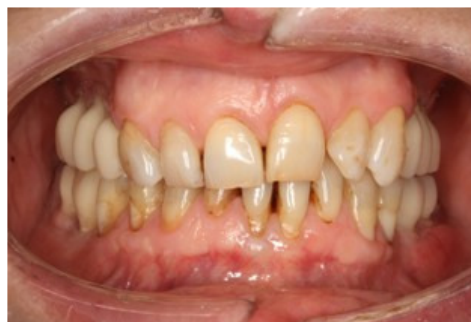

Fig. 20 - provvisori avvitati in situ visione frontale

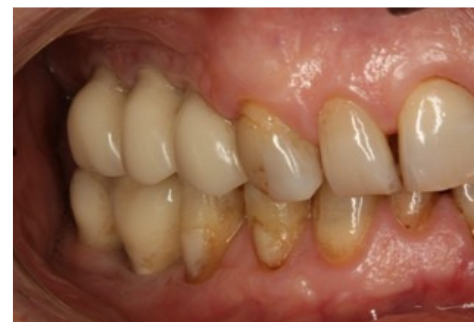

Fig. 21 - provvisori avvitati in situ visione laterale dx

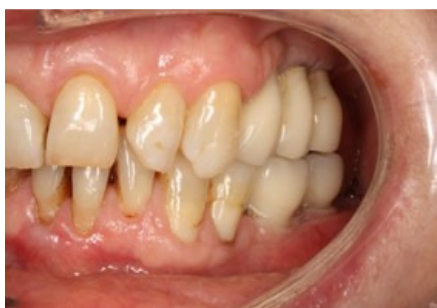

Fig. 22 - provvisori avvitati in situ visione laterale sin

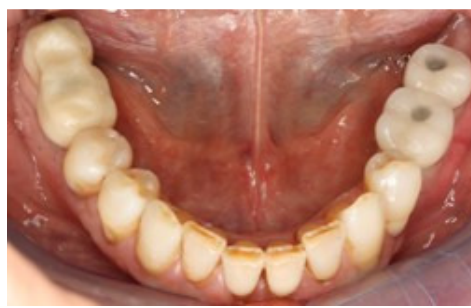

Fig. 23 - provvisori avvitati in situ visione occlusale inferiore

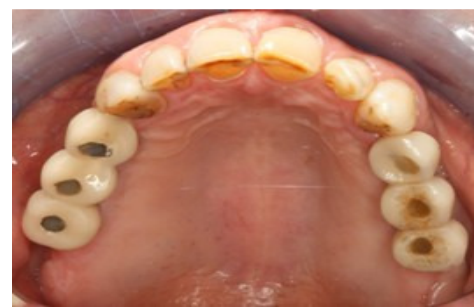

Fig. 24 - provvisori avvitati in situ visione occlusale superiore

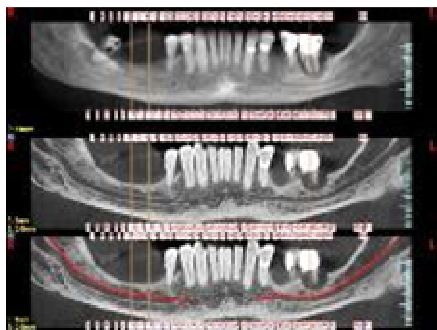


Fig. 26-27 - tac iniziale superiore ed inferiore dalla quale si evidenzia la compromissione degli elementi dentari 18-28-36-35-48 e il grave riassorbimento osseo

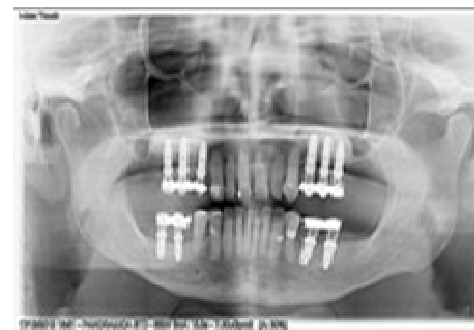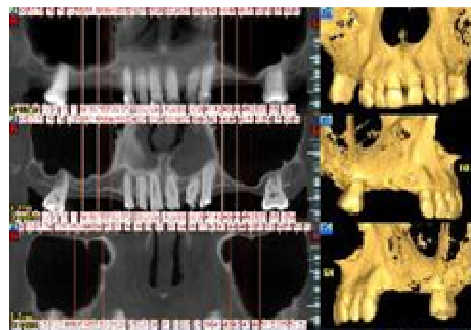


Fig. 25 - opt finale con provvisori in situ