

RECIDIVA DI AMELOBLASTOMA AL CORPO MANDIBOLARE: RICOSTRUZIONE E RIABILITAZIONE IMPLANTOPROTESICA

Università degli Studi di Modena e Reggio Emilia

Dipartimento Chirurgico, Medico, Odontoiatrico e di Scienze Morfologiche con interesse Trapiantologico, Oncologico e di Medicina Rigenerativa.

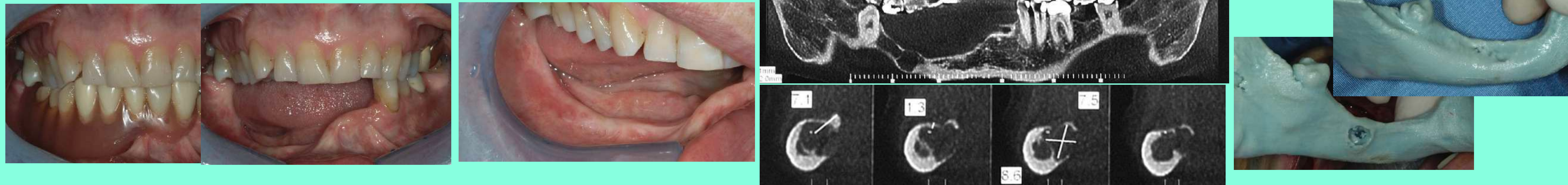
Direttore: Prof. Consolo Ugo

TOGNACCI S.* - BANDIERI A. - CONSOLO U.**

* Assegnista di ricerca

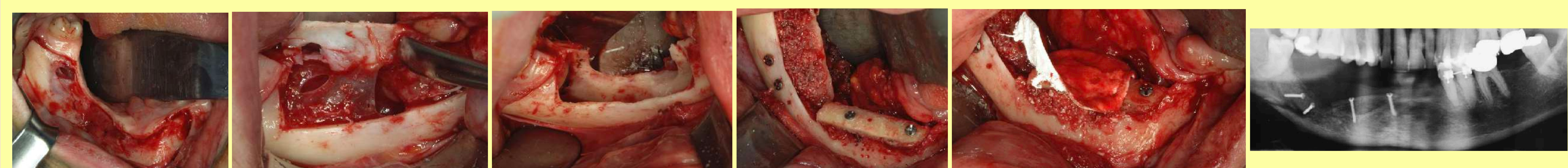**Specializzando in chirurgia orale

DIAGNOSI



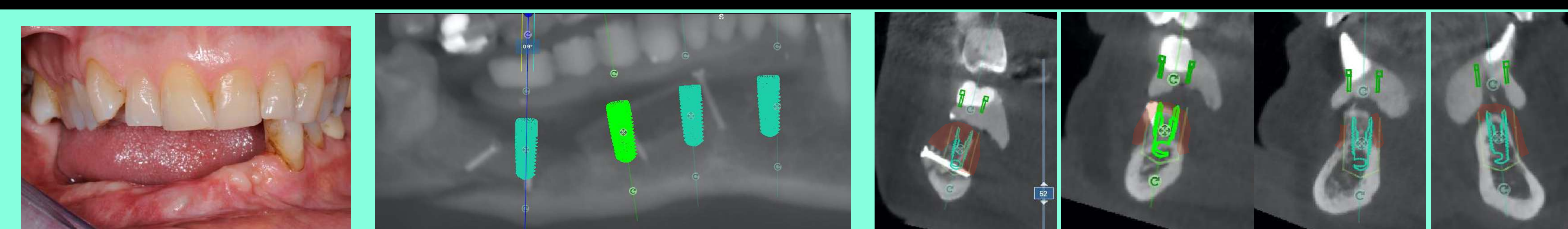
Grave atrofia ossea per pregressi trattamenti chirurgici di recidive di ameloblastoma: presenza di piccola recidiva nel sito atrofico

1° INTERVENTO



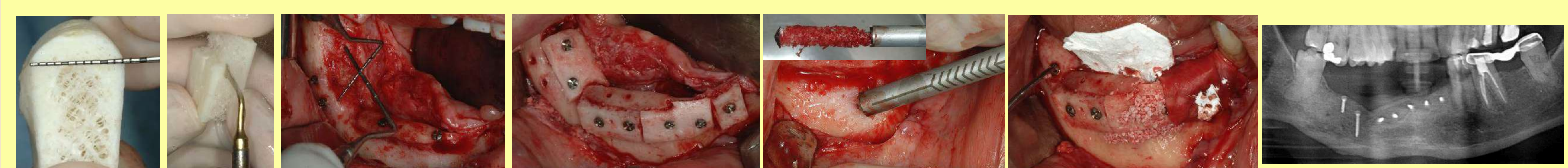Radicalizzazione della lesione con parziale mantenimento delle corticali mandibolari, ricostruzione inlay mediante mix di osso autologo e osso bovino deproteinizzato e blocchi di cresta iliaca con viti di fissazione

CBCT - 5 MESI




Programmazione digitale implantare: necessità di ulteriore incremento osseo

2° INTERVENTO



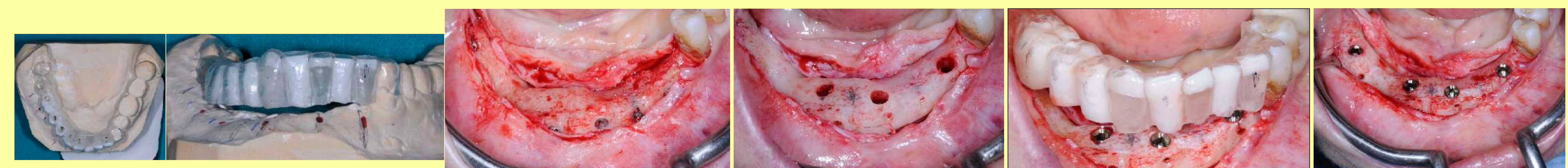Alloinnesto a blocco LifeNet opportunamente modellato a banco per correggere il difetto verticale e orizzontale. Utilizzo di mix particolato di osso autologo e alloinnesto a riempimento dei piccoli difetti

CBCT - 6 MESI



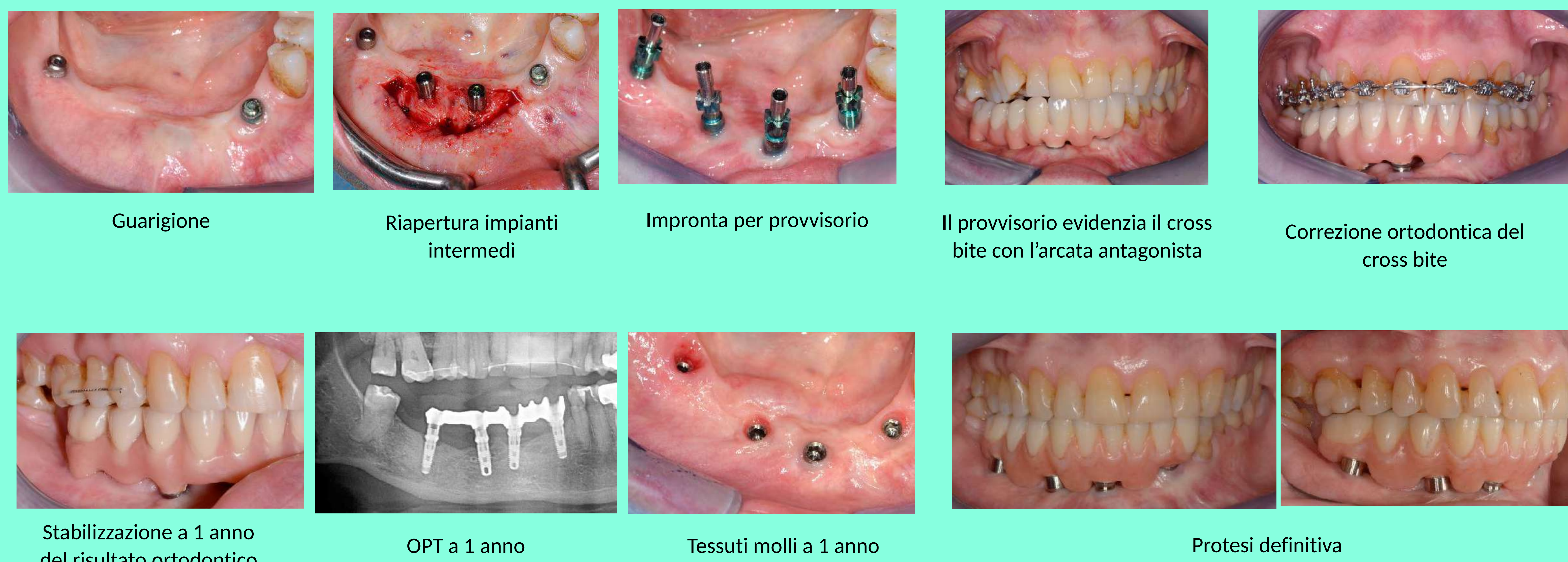Nuova programmazione digitale implantare: ottima maturazione ossea e volumi soddisfacenti

IMPIANTI



Utilizzando come repere la rima radiologica modificata, si posizionano impianti di forma troncoconica.

FASI ORTODONTICO-PROTESICHE



Guarigione

Riapertura impianti intermedi

Impronta per provvisorio

Il provvisorio evidenzia il cross bite con l'arcata antagonista

Correzione ortodontica del cross bite

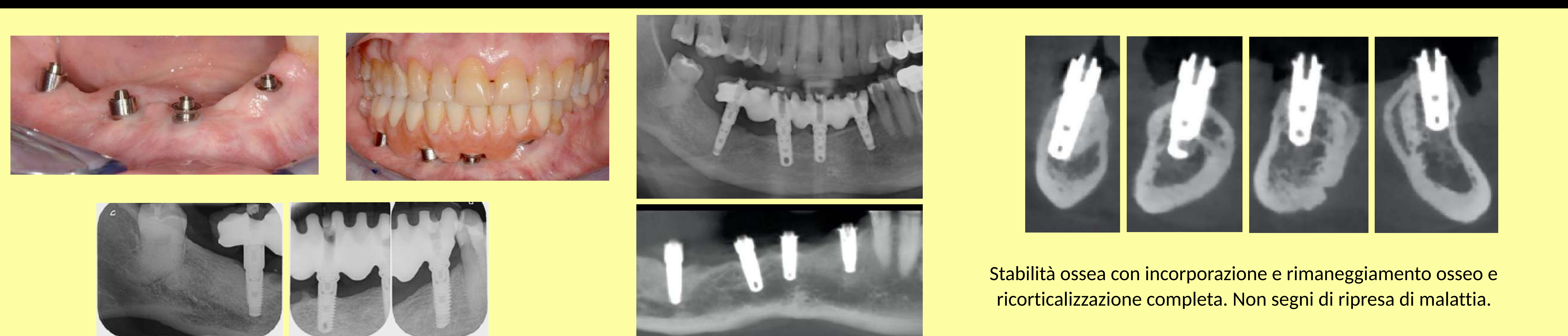
Stabilizzazione a 1 anno del risultato ortodontico

OPT a 1 anno

Tessuti molli a 1 anno

Protesi definitiva

CTRL. - 7 anni



Stabilità ossea con incorporazione e rimaneggiamento osseo e ricorticalizzazione completa. Non segni di ripresa di malattia.