

Esposizione accidentale di membrana in ptfe denso e gestione della complicità.

Dr Lucio Ruffato

lucio.ruffato@libero.it

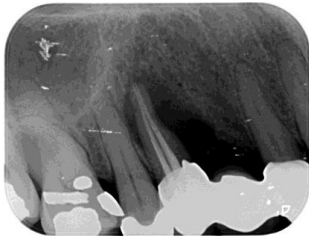


Fig.1 - Rx iniziale: lesione endo-parodontale di 14.

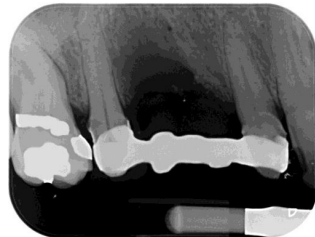

Fig. 2 - Rx 50 giorni post ex 14 con ponte provvisorio armato 15 12

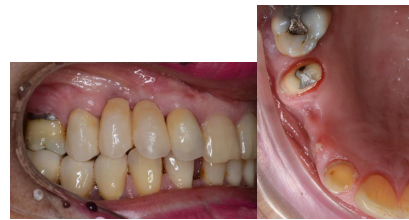

Fig. 3-4 - foto a 50 giorni post ex 14 con ponte provvisorio armato 15 12

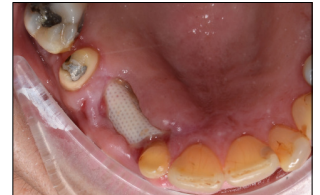

Fig. 5 Esposizione della membrana dopo un mese, è stata tagliata e rimossa tutta la parte esposta lasciando in situ la porzione vestibolare non esposta.

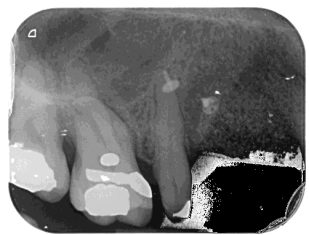

Fig. 6 - A 6 mesi dalla procedura GBR prima dell'inserimento implantare.

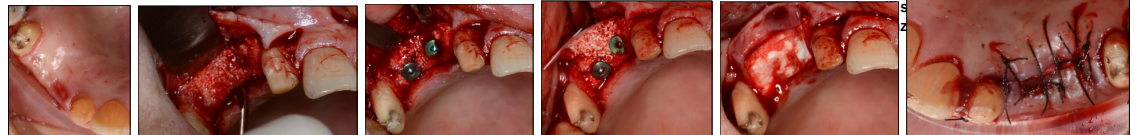


Fig. 7-8-9-10-11-12 A 7 mesi dalla procedura di GBR si è provveduto all' inserimento degli impianti in posizione 13 e 14. E' stata rimossa la porzione di membrana in ptfe rimasta ed è stata effettuata una nuova procedura di GBR per inspessimento vestibolare con osso bovino e membrana riassorbibile.

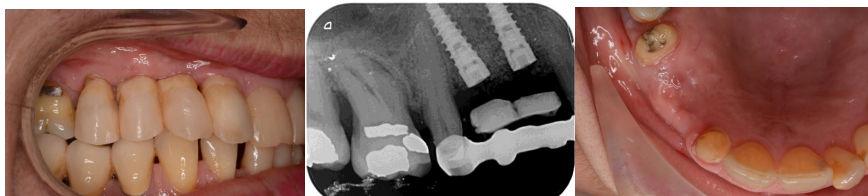

Fig. 13-14-15 A quattro mesi dall'inserimento implantare prima della sostituzione delle viti tappo con viti di guarigione:
Con i provvisori in situ Rx;
Con gli impianti inseriti pronti per la sostituzione delle viti tappo;
Senza i provvisori si può valutare l'inspessimento vestibolare ottenuto.

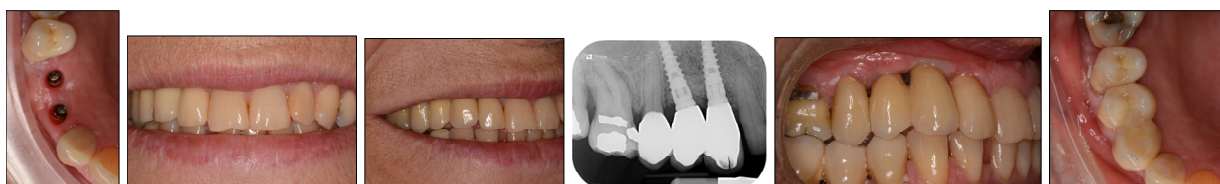


Fig.16-17-18-19-20-21 Consegna delle protesi definitive in zirconia ceramica

Fig. 22-23-24-25 Sequenza dell'incremento dei tessuti molli

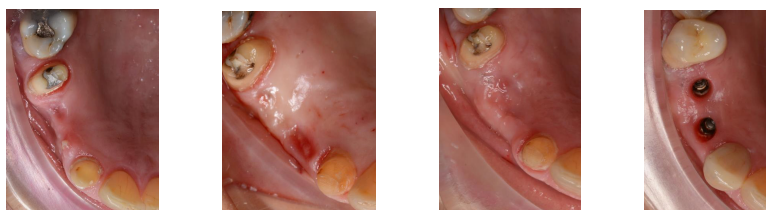


Fig. 26-27-28-29 Sequenza dell'incremento e maturazione dei tessuti duri

