GBR in agenesia multipla: qual è il limite?

Dr. Fabio Perret, Challand Saint Anselme (AO)

fabioperr@libero.it

Eva, 34 anni, affetta da agenesia dentaria multipla da displasia ectodermica.
La grave atrofia è stata trattata con GBR, per la necessità di ottenere una ricostruzione tridimensionale, eseguendo un incremento sia palatino che vestibolare.

Fig.1 – Il viso della paziente, portatrice di due protesi rimovibili (senza appoggi dentari) dall'età di otto anni.

Fig.2 – La visione frontale evidenzia il grado di riassorbimento del mascellare superiore.

Fig.3 – Il provvisorio cementabile, con appoggi al cingolo di 11-21, viene realizzato in base alla futura dimensione verticale programmata.

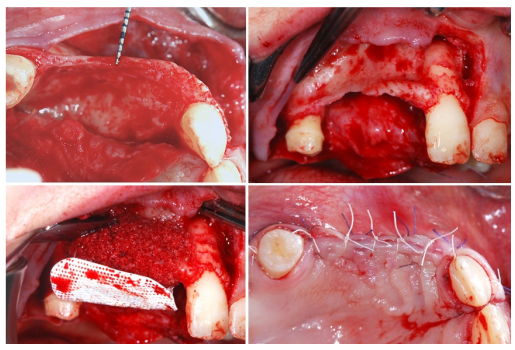

Fig.4 – Primo quadrante: innesto eterologo e autologo 50:50 e membrana Cytoplast® stabilizzata con chiodini.

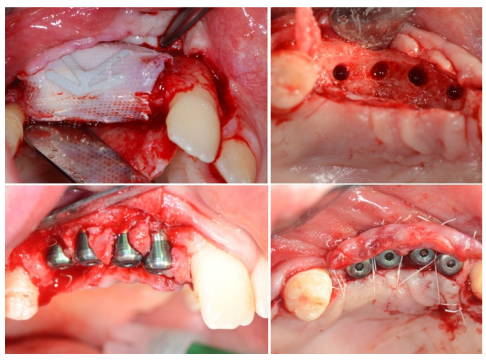

Fig.5 – Ll rientro chirurgico dopo 8 mesi: rimozione della membrana, inserimento degli impianti e gestione dei tessuti molli mediante piccoli innesti connettivali interimplantari e sutura a rampa (Tinti e coll. 2012)

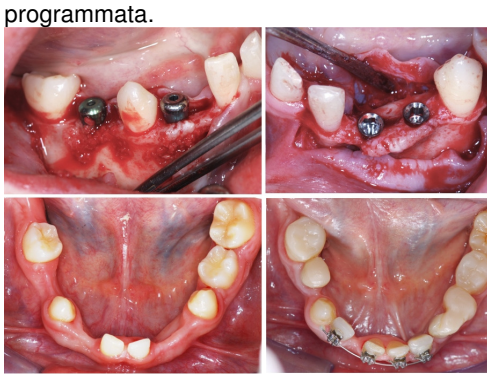

Fig.6 – Il posizionamento implantare nel 4° quadrante è stato eseguito contestualmente al prelievo osseo con "scaper" dall'angolo mandibolare destro, durante la chirurgia di GBR del 1°quadrante. Idem per il lato controlaterale, dove una lieve atrofia orizzontale è stata corretta con uno split crest.

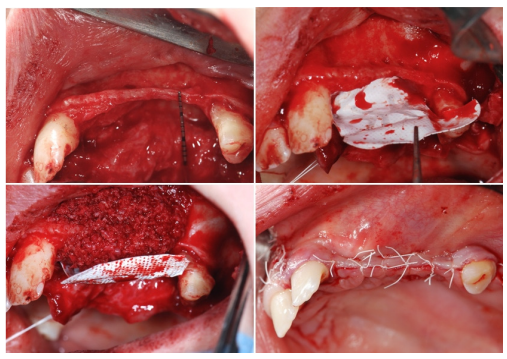

Fig.7 - La GBR nel 2° quadrante è stata eseguita con la stessa procedura a distanza di due mesi dalla GBR del 1° quadrante.

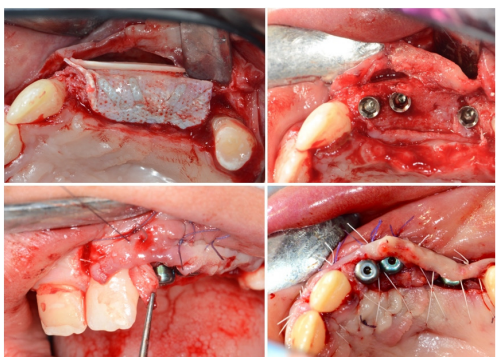

Fig.8 – L'inserimento implantare dopo 8 mesi dalla GBR. Innesto connettivale peduncolato ruotato per ottimizzare la papilla tra 21 e 22, seguito da una sutura a rampa.

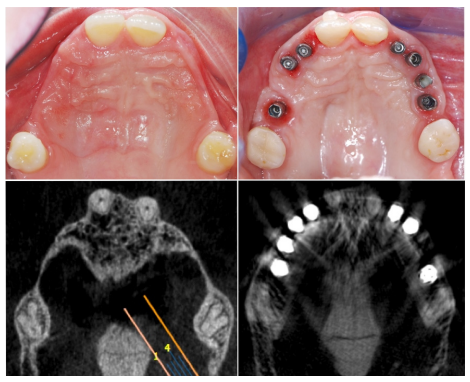

Fig.9 – La visione occlusale e il confronto tra le cone-beam pre e post-trattamento evidenziano un ottimo risultato di rigenerazione orizzontale.

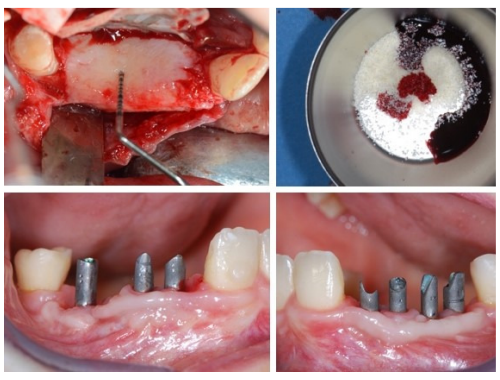

Fig.10 - La rigenerazione verticale non è stata completa al 100% a causa di una quota di tessuto molle (circa 3 mm) presente al di sotto della membrana (attesa di 8 mesi insufficiente?). La paziente aveva rifiutato a priori la possibilità un ulteriore incremento verticale contestuale al posizionamento implantare, dichiarandosi soddisfatta del risultato raggiunto.

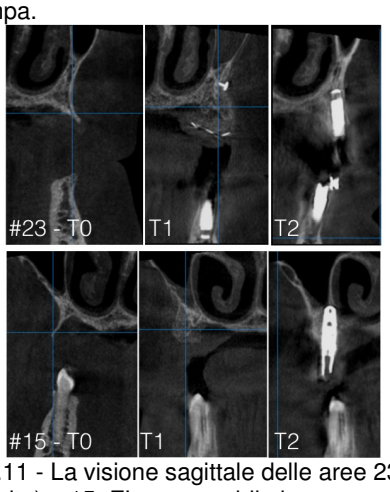

Fig.11 - La visione sagittale delle aree 23 (in alto) e 15. E' apprezzabile la sequenza dell'incremento osseo nelle tre fasi: T0 baseline, T1 dopo 8 mesi, T2 dopo 1 anno (a 4 mesi dall'inserimento implantare)

Fig. 12. In attesa della fine della terapia ortodontica e della riabilitazione definitiva la paziente è ritornata a sorridere.

BIBLIOGRAPHY Ronda M, Stacchi C. A Novel Approach for the Coronal Advancement of the Buccal Flap. Int J Periodontics Restorative Dent. 2015 Nov-Dec;35(6):795-801 Ronda M, Stacchi C. Management of a coronally advanced lingual flap in regenerative osseous surgery: a case series introducing a novel tech- nique. Int J Periodontics Restorative Dent. 2011 Sep-Oct;31(5):505-13. Simion M, Jovanovic SA, Tinti C, Benfenati SP. Long-term evaluation of osseointegrated implants inserted at the time or after vertical ridge augmentation. A retrospective study on 123 implants with 1-5 year follow-up. Clin Oral Implants Res. 2001 Feb;12(1):35-45. Tinti C, Parma-Benfenati S. The free rotated papilla autograft: a new bilaminar grafting procedure for the coverage of multiple shallow gingival reces- sions.J Periodontol. 1996 Oct;67(10):1016-24. Tinti C, Parma-Benfenati S. Minimally invasive technique for gingival augmentation around dental implants. Int J Periodontics Restorative Dent. 2012 Apr;32(2):187-93.