

## CASE REPORT

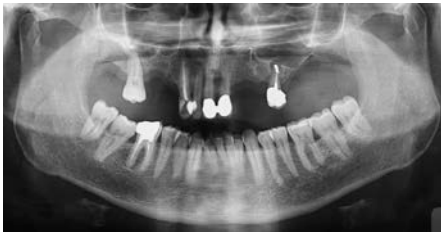# Doppia GBR Nel Mascellare Superiore.

## Dr Luca Signorini, Roma

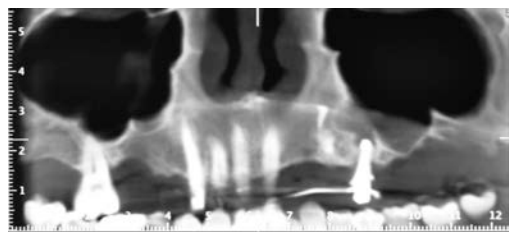
La peculiarità di questo caso è l'esecuzione di due GBR in due spazi edentuli contigui, separati dalla radice del 24, nell'emimascellare superiore di sinistra con due differenti membrane riassorbibili: una membrana Gore-tex in PTFE espanso nella zona più mesiale e una membrana Cytoplast in PTFE ad alta densità in quella distale. In entrambi i siti è stata usata la normale tecnica chirurgica per la GBR e la passivazione dei lembi mucosa.

L'inserimento degli impianti è stato eseguito contemporaneamente alla rimozione delle membrane in quanto non era possibile ottenere la stabilità primaria degli impianti nella corretta posizione protesica. Sulla radice del 24 è stata eseguita contemporaneamente alla rigenerazione una revisione apicale con sostituzione della vecchia otturazione retrograda in amalgama con cemento super EBA ed una levigatura radicolare. Questo con la doppia finalità di sostenere un provvisorio fisso durante il periodo di guarigione e di evitare fonti di infezione batterica.

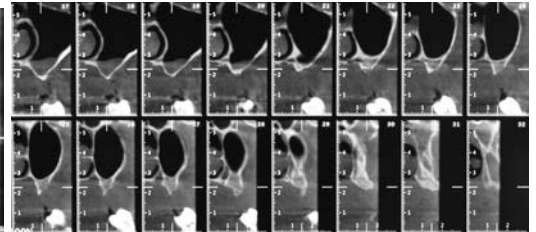
I risultati clinici, seppur limitatamente ad un solo caso, sono stati assolutamente sovrapponibili ed hanno mostrato come con entrambe le membrane è possibile ottenere una completa rigenerazione tridimensionale dell'osso.



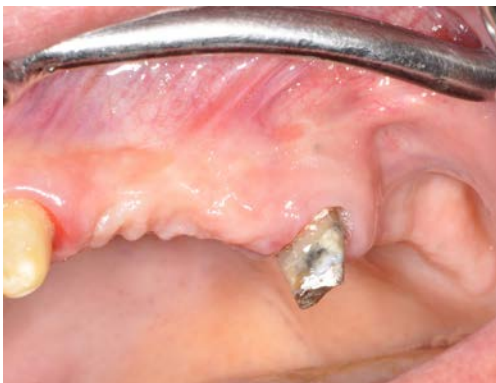**1: Ortopanoramica iniziale**  
Si evidenzia la marcata atrofia orizzontale e verticale



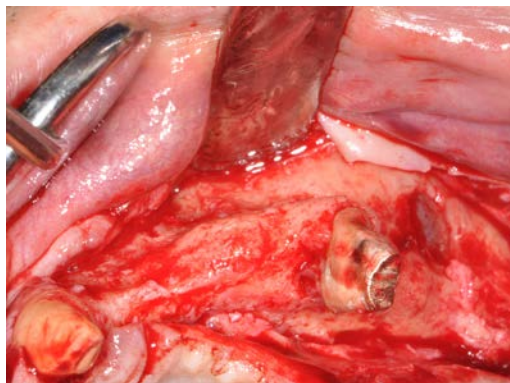
**2: Tc preoperatoria: sezione Panorex.**  
Nella zona mesiale è presente un residuo radicolare intraosseo che viene estratto



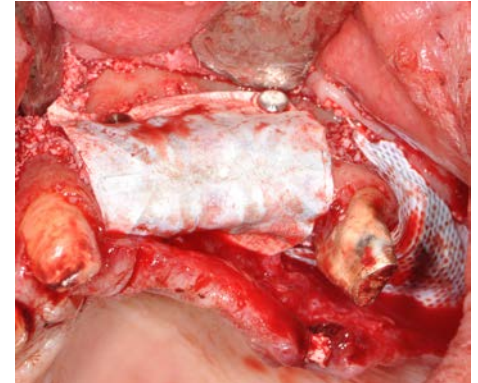
**3: Tc Preoperatoria.**  
Sezioni parassiali da 17 a 32



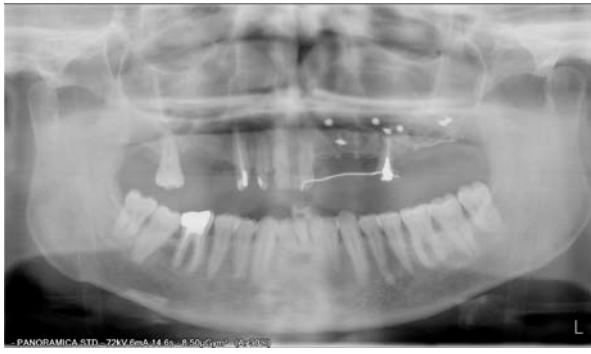**4: Visione intraorale preoperatoria**  
Si evidenzia la depressione ossea e dei tessuti molli



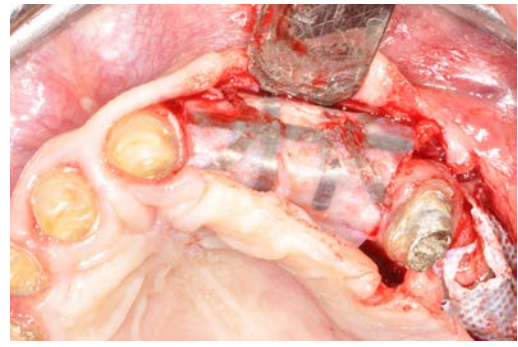
**5: Visione Intraoperatoria**  
Marcata atrofia ossea e deiecenza con esposizione della membrana del seno mascellare



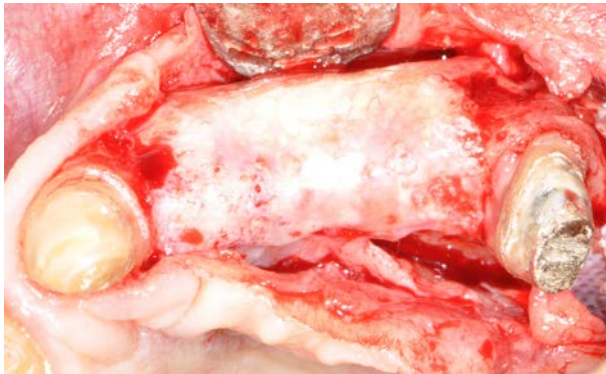
**6: Visione intraoperatoria**  
Le due differenti membrane in sede fissate con chiodini: mesiale Gore-Tex®, distale Cytoplast®



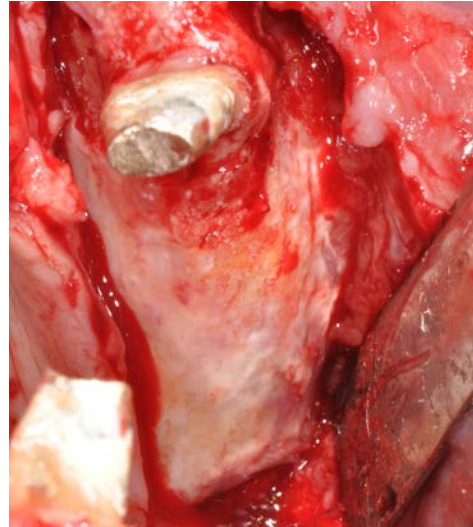
**7: Ortopanoramica post-operatoria**  
Membrane e chiodini in posizione



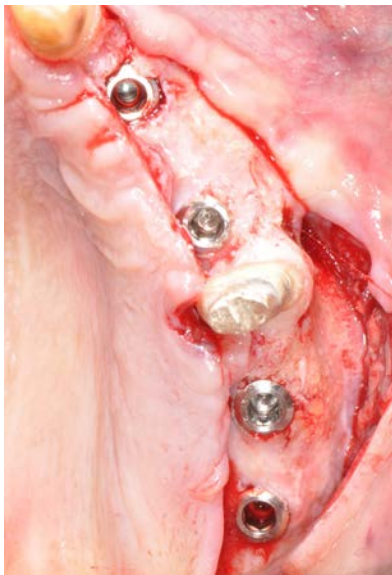**8: Rimozione delle membrane dopo 8 mesi**



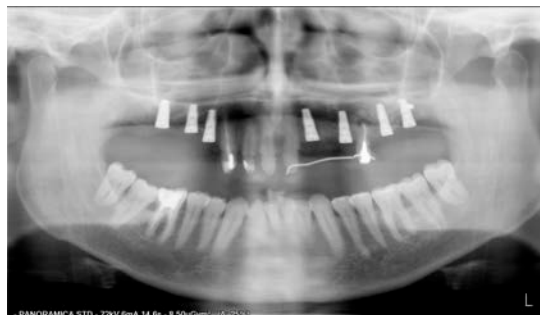**9: Rigenerazione ossea**  
Abbondante rigenerazione nella zona mesiale



**10: Rigenerazione ossea**  
Anche nella zona distale si assiste ad una notevole rigenerazione



**11: Inserimento impianti**  
4 impianti di lunghezze comprese tra 11 e 13 mm inseriti nel tessuto neoformato



**12: Ortopanoramica finale**  
Rx ortopanoramica finale con gli impianti inseriti