


CASE REPORT

GBR verticale con membrana non riassorbibile in dPTFE Cytoplast®.



Dr Walter Stablum, Trento.

walter.stablum@gmail.com

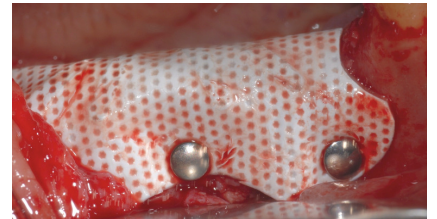
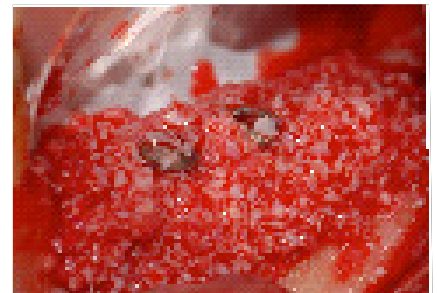
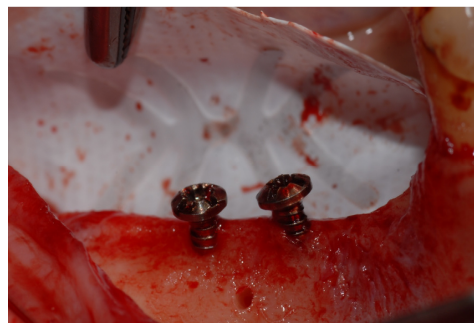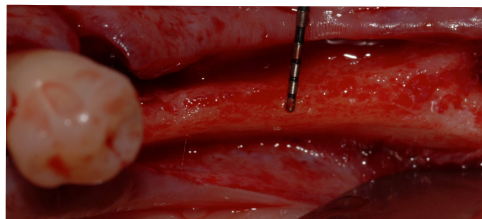


Fig. 1-2: Visione occlusale iniziale clinica e chirurgica. Il sottile spessore crestale richiede una procedura di aumento.

Fig. 3-4: Sagomatura del rinforzo della membrana e posizionamento della stessa sostenuta da due tenting screw.

Fig.5-6: Innesto osseo particolato e fissazione della membrana con pin.

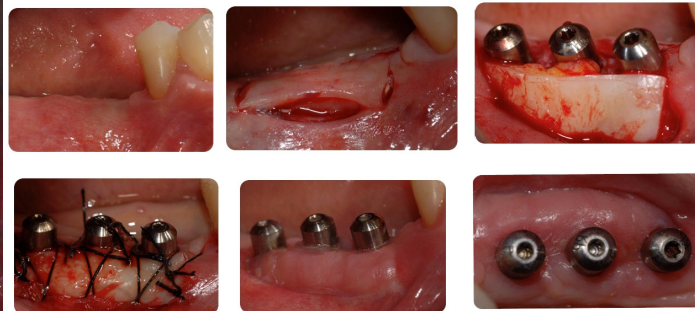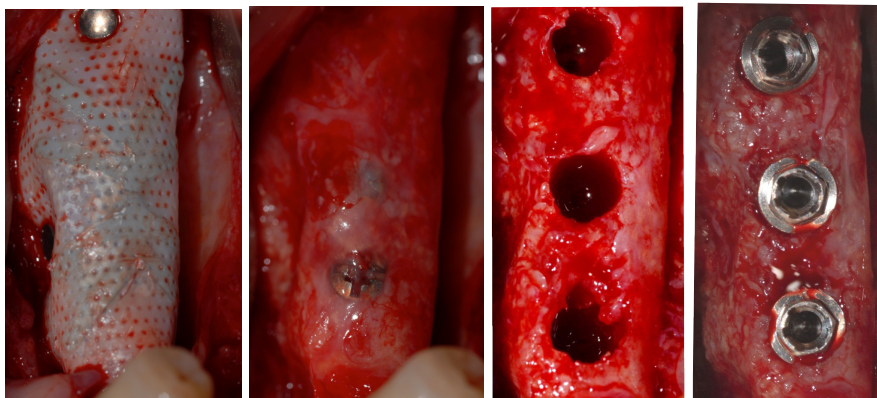


Fig. 7-10: Riapertura e posizionamento di impianti in osso rigenerato a 6 mesi.

Fig. 11-16: Innesto di connettivo al momento della scoperta degli impianti.

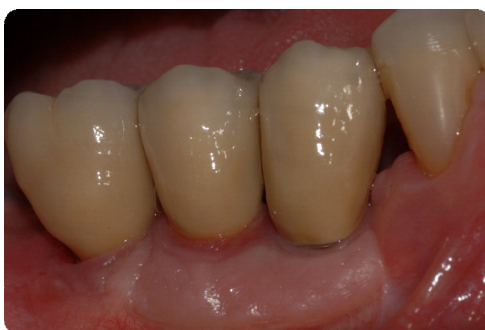

Fig. 17-18: Finalizzazione protesica del caso e radiografia.

