

CASE REPORT

Rigenerazione Ossea Verticale ed Orizzontale  
con membrana non riassorbibile.



Dr Walter Stablum, Trento.

walter.stablum@gmail.com

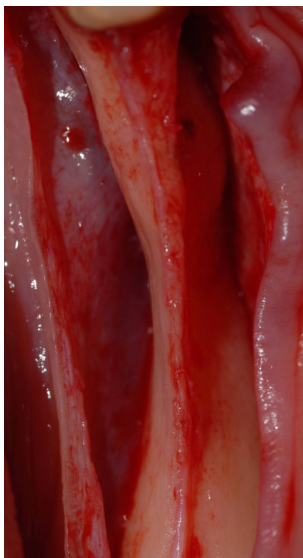


Fig. 1 - visione della cresta ossea da rigenerare al momento chirurgico.

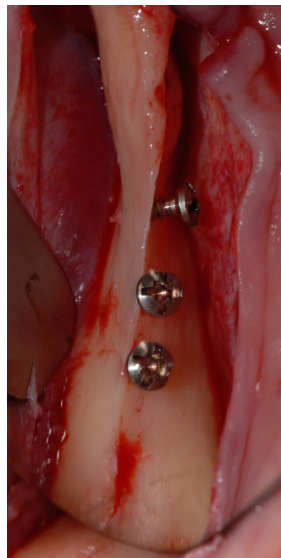


Fig. 2-5: Inserimento di viti per sostegno verticale ed orizzontale membrana e inserimento del sostituto osseo e della membrana.

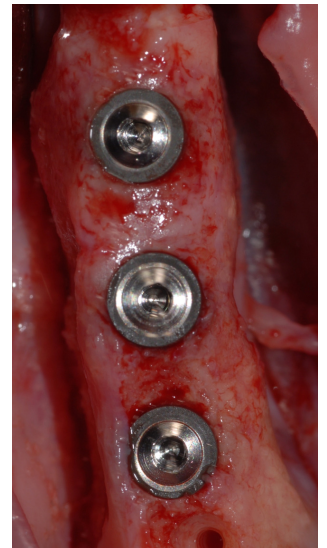
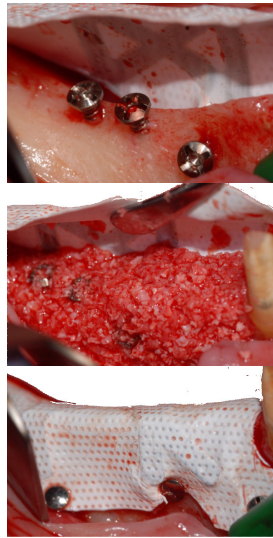
Fig. 6 - Visione occlusale della cresta ossea rigenerata in fase di riapertura dopo 6 mesi e inserimento degli impianti.

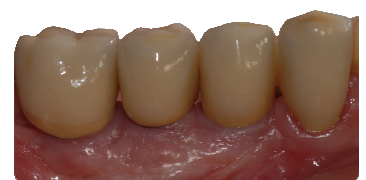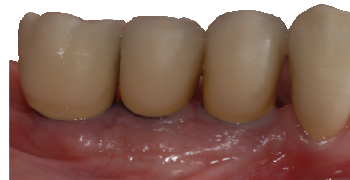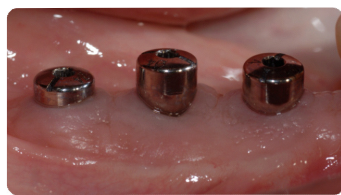
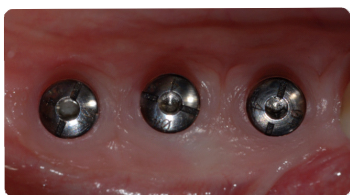

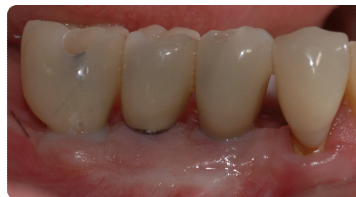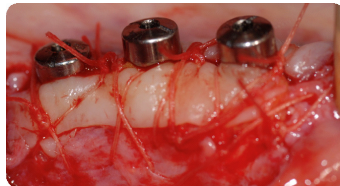
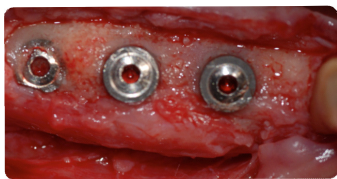


Foto 7-10 : innesti di connettivo in fase di copertura degli impianti.

Fig. 11-14: provvisori, abutment, finalizzazione del caso.