

CASE REPORT



Dr Roberto Pistilli

r_pistilli@libero.it

GBR verticale nel mascellare inferiore.

Il caso mostra un grave deficit verticale del terzo quadrante. Per candidare l'inserimento implantare si opta per una procedura di ricostruzione verticale con procedura GBR con l'impiego di membrana non riassorbibile con rinforzo in titanio sostenuta da viti spaziatrici.

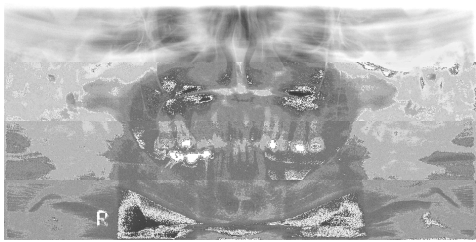

Fig. 1 - Rx iniziale.

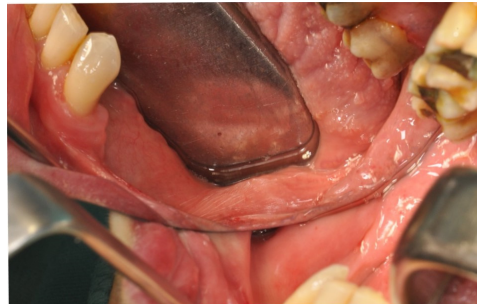

Fig. 2 - Visione clinica del deficit verticale.

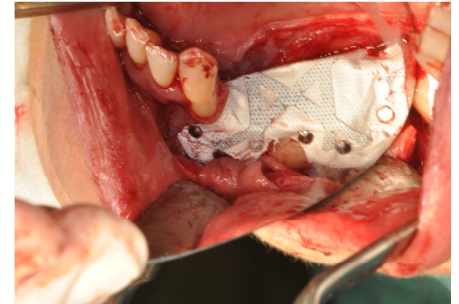


Fig. 3 - Membrana Cytoplast Ti250XL 30x40 sagomata e fissata.

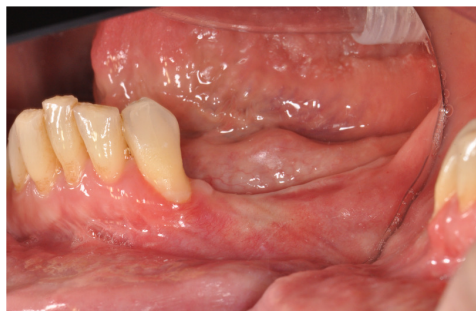

Fig. 4 - Controllo clinico a distanza di 9 mesi.

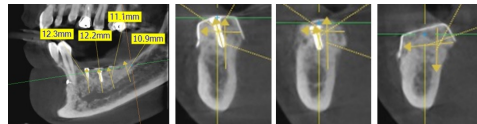


Fig. Cone Beam a distanza di 9 mesi dall'intervento.

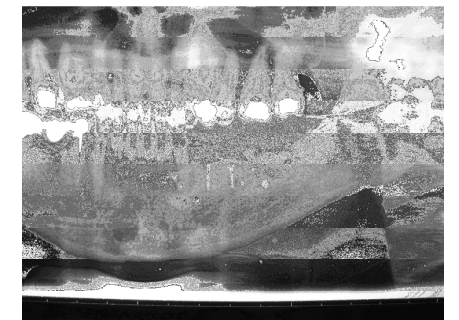


Fig. 6 Ortopanoramica mostra la membrana posizionata con viti di sostegno e pin di stabilizzazione

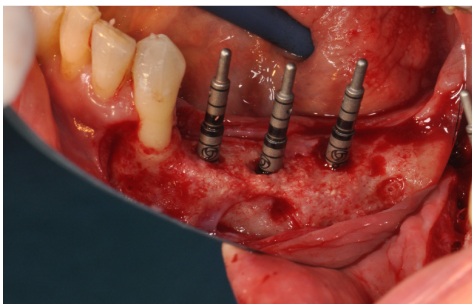


Fig. 7 - Inserimento di 3 impianti.

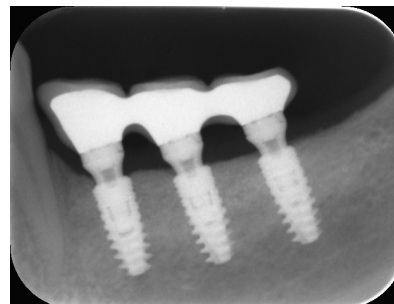


Fig. 8 - Radiografia dopo un anno dall'inserimento implantare.